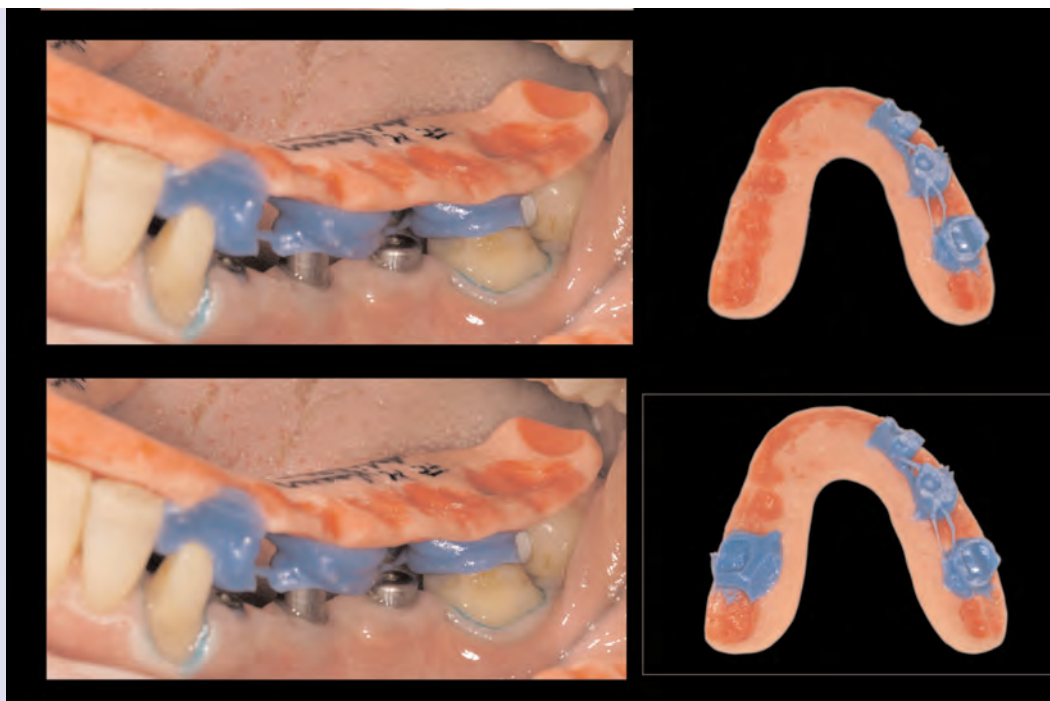
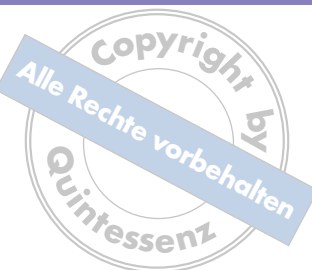
Zusammenfassung

Insbesondere bei umfangreichen prothetischen Versorgung stellt sich häufig die Frage nach dem richtigen Vorgehen im Behandlungsablauf bei der Präparation, provisorischen Versorgung und Bissregistrierung. Einerseits soll eine möglichst hohe Sicherheit in der korrekten Ermittlung und Übermittlung der Bisslage gewährleistet sein, andererseits die Behandlung auch rationell und vorzugsweise in wenigen Sitzungen durchgeführt werden können. Die hier vorgestellte anwendungssichere Methode ermöglicht zu einem hohen Grad beides.

Indizes

Interdisziplinäres Behandlungskonzept, Behandlungsplanung, Artikulatorregistrator

Das Artikulatorregistrator als fehlerunempfindliche Schnittstelle zwischen Praxis und Labor

Jan Hajtó, Claudio Cacaci, Uwe Gehringer

Umfangreiche prothetische Maßnahmen erfordern in der Regel noch weit umfangreichere Vorbehandlungsmaßnahmen. Dies kann unter anderem parodontaltherapeutische, konservierende endodontische, chirurgische, implantologische, funktionstherapeutische oder kieferorthopädische Maßnahmen beinhalten. Da hierauf ein Großteil der zahnärztlichen Gesamtbehandlungszeit entfällt, sollte eine unnötig hohe Zahl an Behandlungssitzungen bei der abschließenden prothetischen Versorgung vermieden werden, um die Toleranzschwelle der Patienten nicht übermäßig zu strapazieren. Auch aus wirtschaftlichen und organisatorischen Gründen ist es sinnvoll, das Ergebnis in wenigen Sitzungen zu erreichen. Unter dieser Zielsetzung ergeben sich folgende Fragen:

- Wie soll die Bisslage am besten ermittelt werden? (Stichwort: „zentrisches Registrator“)
- Wie soll eine am Patienten gefundene oder eingestellte Bisslage dem Zahntechniker am sichersten übermittelt werden? (Stichwort: „Registrierung“)
- Wie kann der Zahnarzt sicherstellen, dass korrekt einartikuliert wird?
- Wie soll die Präparationsstrategie sein?

Einleitung



- In welcher Sitzung erfolgt die Registrierung?
- Welchen Einfluss hat das Provisorium auf die Bisslage?

Anhand eines klinischen Falles wird im Folgenden ein Vorgehen gezeigt, welches all diese Punkte in besonderem Maße elegant löst. Die einzelnen Fragestellungen und Antworten darauf werden an der jeweiligen Stelle ausgeführt.

Diese Methodik wird von erfahrenen Prothetikern zwar regelmäßig angewendet, ist jedoch kaum publiziert.

Klinischer Fall Ausgangssituation

Eine 45-jährige Patientin stellte sich in der Praxis des Autors mit dem Wunsch nach schönerem Zahnersatz aller Zähne vor (Abb. 1). Die vorhandene Versorgung war nur zu einem Teil insuffizient. Die Patientin äußerte den ausdrücklichen Wunsch, nach Möglichkeit alle fehlenden Zähne durch Implantate ersetzen zu lassen. Zahn 35 war chronisch schmerzhaft. Die Brücke 33-37 distal dezementiert.

Klinisches Vorgehen

Nach Abwägung und Erläuterung aller Alternativen wurde eine Gesamtanierung mit Ausnahme der Zähne 32-43 geplant.

Die Vorbehandlung umfasste folgende Maßnahmen: Es erfolgte eine erste funktionsdiagnostische Abklärung. Die Muskel- und Gelenksbefunde waren unauffällig, die statische Okklusion stabil. In der dynamischen Okklusion waren auf beiden Seiten einige Gruppenführungs- und Balancekontakte auffindbar.

Der Unterkieferfrontzahnbereich wurde zur besseren Ausrichtung des Zahnbogens und anschließenden Dauerretinierung mit einem lingual geklebten Draht an einen Kieferorthopäden überwiesen. Die Brücke 33-37 wurde am Zahn 33 geschlitzt und konnte dann in toto entfernt und als Langzeitprovisorium (kurz: LZP) weiterverwendet werden. Zunächst wurde versucht, Zahn 35 durch eine endodontische Intervention zu erhalten. Es stellte sich im Laufe der nachfolgenden Wochen heraus, dass der Zahn weiterhin schmerzhaft sowie gelockert und infolgedessen nicht erhaltungswürdig war. In regio 34-36 und 14 wurden enossale Implantate inseriert.

Die verblockten Kronen auf den Zähnen 12-22 wurden entfernt und die Zähne mit nichtverblockten laborgefertigten Vollkunststoff-Provisorien versorgt, um die Ästhetik und die Belastbarkeit der Zähne zu erproben (Abb. 2). Auf der Ausgangspanoramiaschichtaufnahme erschienen die Wurzeln der mittleren oberen Schneidezähne auffällig kurz.

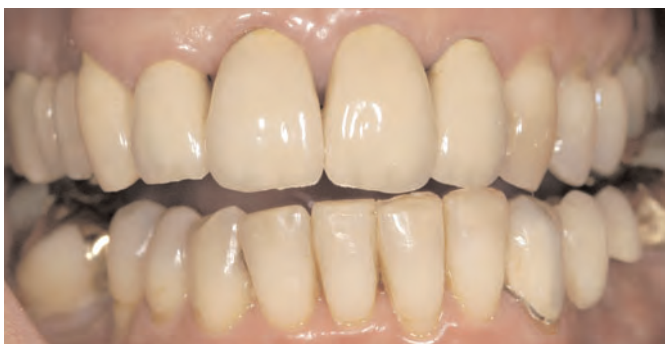

Abb. 1 Die intraorale Frontalansicht der Ausgangssituation.

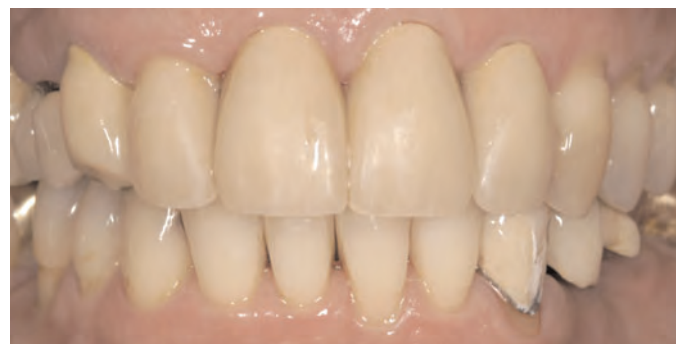
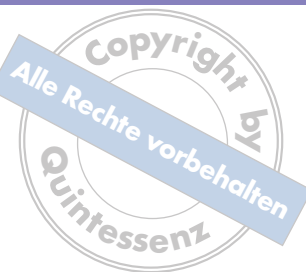
Abb. 2 Die intraorale Frontalansicht nach der Vorbehandlung.



Aufgrund der anfangs festgestellten dynamischen Fehlkontakte sowie der kieferorthopädischen Teilbehandlung und der notwendig gewordenen Entfernung von Zahnersatz war es nicht gesichert, dass die maximale Interkuspitation mit der zentrischen Kondylenposition übereinstimmte und ohne weiteres übernommen werden könnte. Um dies zu verifizieren, wurde mittels einer über mehrere Wochen wiederholt exakt adjustierten Zentrierungsschiene nach Seeher dem Unterkiefer die Möglichkeit gegeben, sich in einer gelenkzentrischen und muskulär entspannten Relation einzustellen. Es hat sich generell bewährt, bei umfassenden Versorgungen oder funktionsgestörten Patienten die patientenindividuell optimale Unterkieferrelation oder „Zentrik“ auf diese Weise zu ermitteln. Da die Mehrzahl der Patienten keine oder nur geringe Abweichungen aufweist, ist diese Behandlung häufig in relativ kurzer Zeit abgeschlossen und bietet eine große Sicherheit bezüglich der richtigen Zentrik. Der Versuch, die korrekte Bisslage über direkte Manipulation am Patienten zu ermitteln, ist aus verschiedenen Gründen als sehr problematisch anzusehen:

- Es ist stark behandlerabhängig (Erfahrung, Geschick, Technik).
- Es herrscht keine Einigkeit über die richtige Methode hinsichtlich Manipulation und Material.
- Bei instabilen Kiefergelenken ist eine eindeutige und reproduzierbare Position häufig nicht auffindbar.
- Unmittelbar nach der Präparation in derselben Sitzung ist ein solches Vorgehen mit einer zusätzlich deutlich erhöhten Unsicherheit behaftet.
- Eine separate Sitzung zur Registrierung erfordert die vollständige Entfernung der Provisorien. Dies ist bei großen Versorgungen zeitaufwändig und beinhaltet das nicht unerhebliche Risiko von frakturierenden Provisorien. Werden diese neu angefertigt, hat dies möglicherweise einen erneuten, ungewollt negativen Einfluss auf die Bisslage. Ohne Anästhesie ist eine solche Behandlung oft schmerzhaft und dadurch möglicherweise verfälscht. Eine Anästhesie kann jedoch ebenfalls zu einer falschen Kieferrelationsbestimmung führen.

Im vorliegenden Fall stellte sich heraus, dass die Patientin stabile Kiefergelenke hatte und sich die Schienenzentrik nicht erkennbar von der maximalen Interkuspitation auf dem Zahnersatz unterschied, sodass diese nun durch die Schiene diagnostisch abgesichert übernommen werden konnte (Abb. 3 und 4). Die Abbildungen 5a bis 5c zeigen die Gelenkbahnen nach der Schienenphase.

Grundsätzlich ist es die Hauptvoraussetzung für die Anwendung eines Artikulatorregistrats, dass im Vorfeld im Mund eine zentrische statische Okklusion eingestellt wird. Dies kann bei Differenzen zwischen Schienenzentrik und habitueller Interkuspitation durch Einschleifmaßnahmen, direkt auf die Zähne oder Zahnersatz geklebte Okklusalaufbauten bzw. direkte Kompositaufbauten oder auch laborgefertigte Provisorien bzw. der Kombination all dieser Mittel erreicht werden.

Im nächsten Schritt wurden die Zahnreihen mittels Präzisionsabformungen aus Polyether abgeformt und in Gipsmodelle übertragen. Die Modelle wurden nach Ermittlung der Gelenkbahnwerte und Bestimmung der zentrischen Scharnierachse (Cadiax Compact mit

*Vorgehen mittels
Artikulatorregistrat*

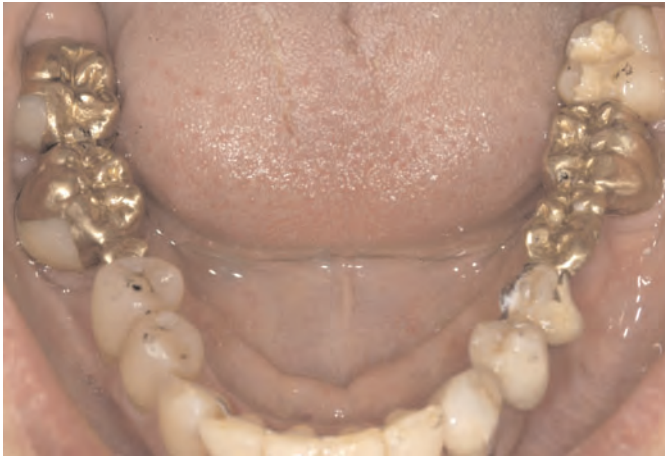

Abb. 3 Die Unterkiefersituation nach der Vorbehandlung und Schienenbehandlung.

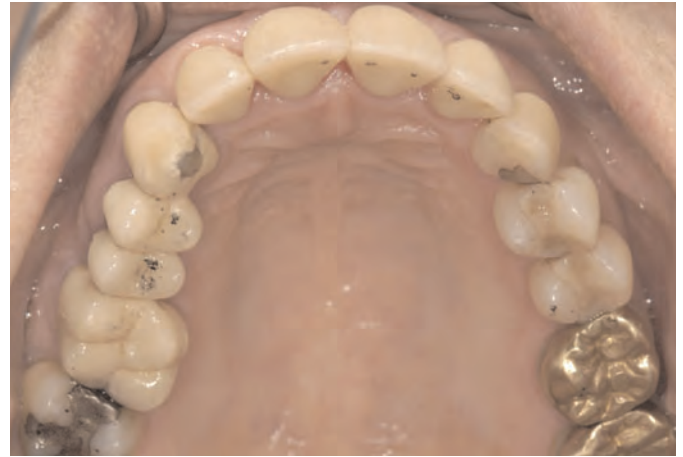

Abb. 4 Die Oberkiefersituation nach der Vorbehandlung und Schienenbehandlung.

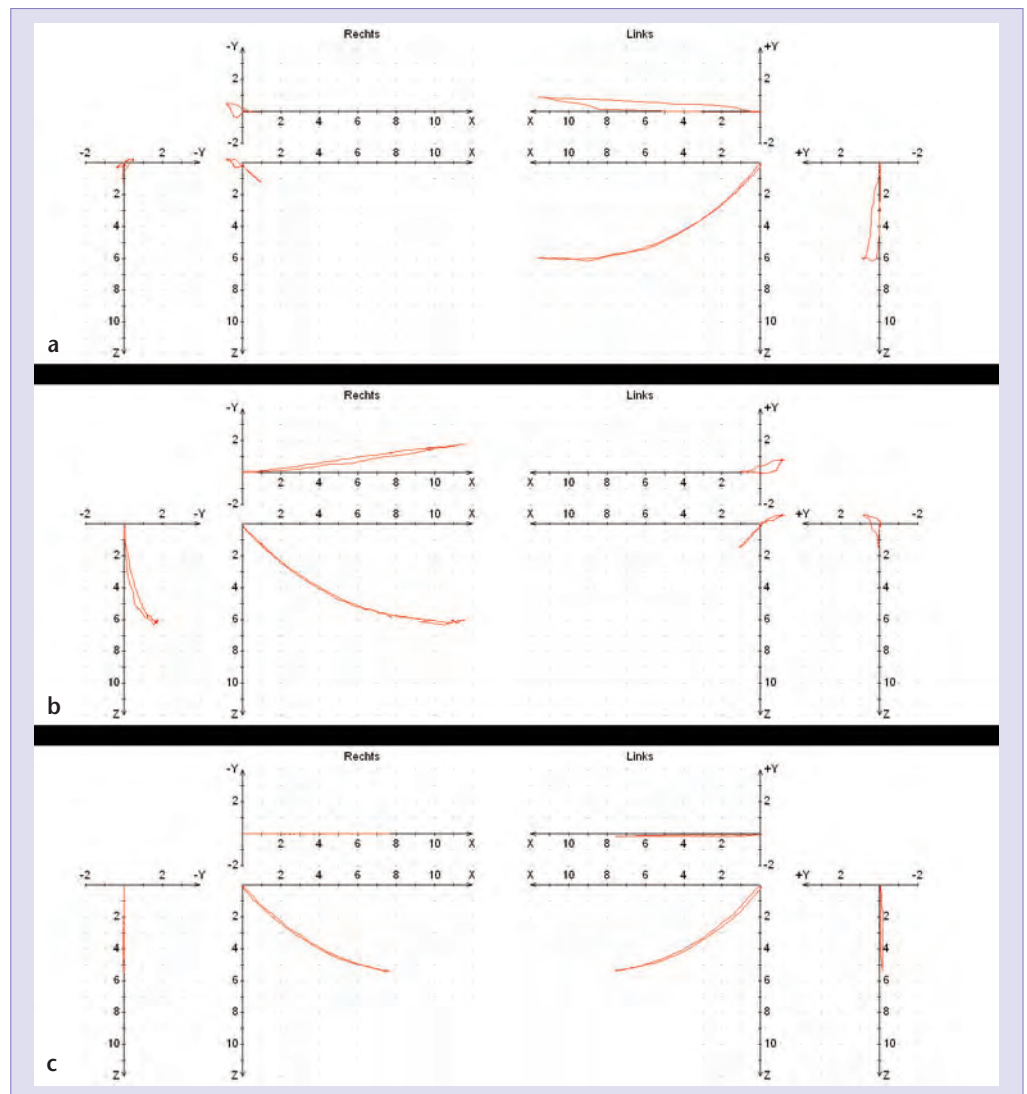


Abb. 5a bis 5c Gelenkbahnaufzeichnung nach erfolgter Vorbehandlung mit einer Zentrierungsschiene.



verstellbarem Unterkieferbogen) in einen entsprechend programmierten Artikulator (Reference SL) montiert. Hierdurch wird angestrebt, die Bewegungsbahnen der Höcker möglichst angenähert zu reproduzieren, um die notwendigen Freiräume in der dynamischen Okklusion gestalten zu können.

Die Aufgabe besteht von diesem Punkt an darin, den neuen Zahnersatz in genau dieser Relation herzustellen. Dies ist mit Hilfe von Artikulatorregistraten auf rein mechanische und dadurch sichere Weise möglich. Das Grundprinzip besteht darin, dass in einer gesperrten Position eine Registratplatte aus Kunststoff hergestellt wird, welche nur an den Höckerspitzen aufliegt und an diesen Stellen mit dünn fließendem Autopolymerisat (Pattern Resin, GC Europe, Leuven, Belgien) sehr exakt angepasst ist. In der Regel werden zwei identische Platten hergestellt. Diese Platten müssen unbedingt vor der Präparation in einer separaten Sitzung im Mund jeweils sowohl im Ober- als auch im Unterkiefer auf exakte Passgenauigkeit auf den Zahnreihen überprüft werden. Auf diese Weise wird die Übereinstimmung zwischen den Gipsmodellen und der Mundsituation kontrolliert und absolut sichergestellt.

Die Größe der Sperrung hat keinerlei Einfluss auf das Ergebnis, denn alle Modelle werden ausschließlich im Artikulator gesperrt und um den identischen Betrag wieder abgesenkt. Es findet immer nur eine reine Rotation im Artikulator und ausschließlich auf der Artikulatorachse statt.

Ein weiteres Merkmal dieser Registriertechnik besteht darin, dass die Kiefer völlig unabhängig voneinander gegen die Platten registriert und dann im Labor gegen das jeweilige Ausgangsgegenkiefermodell montiert werden. Im Mund findet keinerlei frei bewegliche Zuordnung von Ober- zu Unterkiefer statt. Die genaue Referenzierung der Präparation zum Registrat ist nur möglich, wenn zu jedem Zeitpunkt die identische Position der Platte gewährleistet ist. Dies erfolgt durch eine sequenziell gruppenweise Präparation der Zähne in der Art, dass strategisch immer ausreichend Restpfeiler die reproduzierbare Positionierung der Platte sicherstellen. Muss ein Quadrant vollständig in einem Schritt aufgelöst werden (z. B. endständiger einzelner Brückenpfeiler), dann ist es ratsam, die Registratplatte distal extendiert zu gestalten, sodass ein kleines Füßchen auf der Schleimhaut distal des letzten Zahnes aufliegt.

Die einzige Umgewöhnung während der Behandlung besteht darin, dass die Zähne jeweils gruppenweise komplett fertig präpariert werden müssen, was den Aufwand beim Präparieren erhöht, da nicht wie üblich mit jedem Präparationsinstrument nacheinander alle Zähne bearbeitet werden können. Es ist auch möglich, so lange die Platte sicher abgestützt ist, bei engen Approximalverhältnissen einen Zahn zur Hälfte vorzupräparieren, um Platz zu schaffen. Die segmentweise Präparation lässt auch die segmentweise Anfertigung der Provisorien zu. Diese erlangen durch die bessere Abstützung des Formteils eine höhere okklusale Genauigkeit.

Jede präparierte Zahngruppe wird einzeln mit einem Kunststoffmaterial (Luxabite, DMG, Hamburg) gegen die Platte registriert. Es erfolgen dadurch mehrere Registriervorgänge in einer Sitzung. Das Vorgehen ist weitestgehend fehlerunempfindlich. Es gilt lediglich zu kontrollieren, ob die Platte und vorausgegangene Registrierungen spaltfrei aufliegen. Sollte eine Registrierung missglückt sein, so lässt sich das sehr einfach wiederholen und korrigieren. Das Registratmaterial sollte nach jedem Schritt bis auf ganz dezente Impressionen zurückgeschliffen werden, da der Kunststoff schrumpft und dadurch zu



einer fortschreitenden Positionsveränderung führen könnte. Auch ist die Positionskontrolle zuverlässiger, wenn der Querschnitte der Impressionen von bukkal etwas einsehbar sind.

Das Meistermodell einer kompletten Präparation wird mit Hilfe eines solchen vollständigen Artikulatorregistrats gegen das jeweilige Gegenmodell montiert, welches sich bereits im Artikulator befindet. Danach muss lediglich die vorherige Sperrung exakt wieder abgesenkt werden. Es muss in Fällen mit vielen Präparationen oder Implantaten nicht zwingend jeder Pfeiler verschlüsselt werden, lediglich die sichere Abstützung der Platte zu jedem Zeitpunkt soll gewährleistet sein. Bei Implantaten ist darauf zu achten, dass dem Labor die im Mund zur Registrierung verwendeten Aufbauteile oder die Kopien davon (in diesem Fall Sulkusformer) mitgeliefert werden.

Ober- und Unterkiefer werden gegen zwei verschiedene Platten registriert. Wurde das Meistermodell eines Kiefers bereits montiert, kann theoretisch zur Sicherheit der zweite

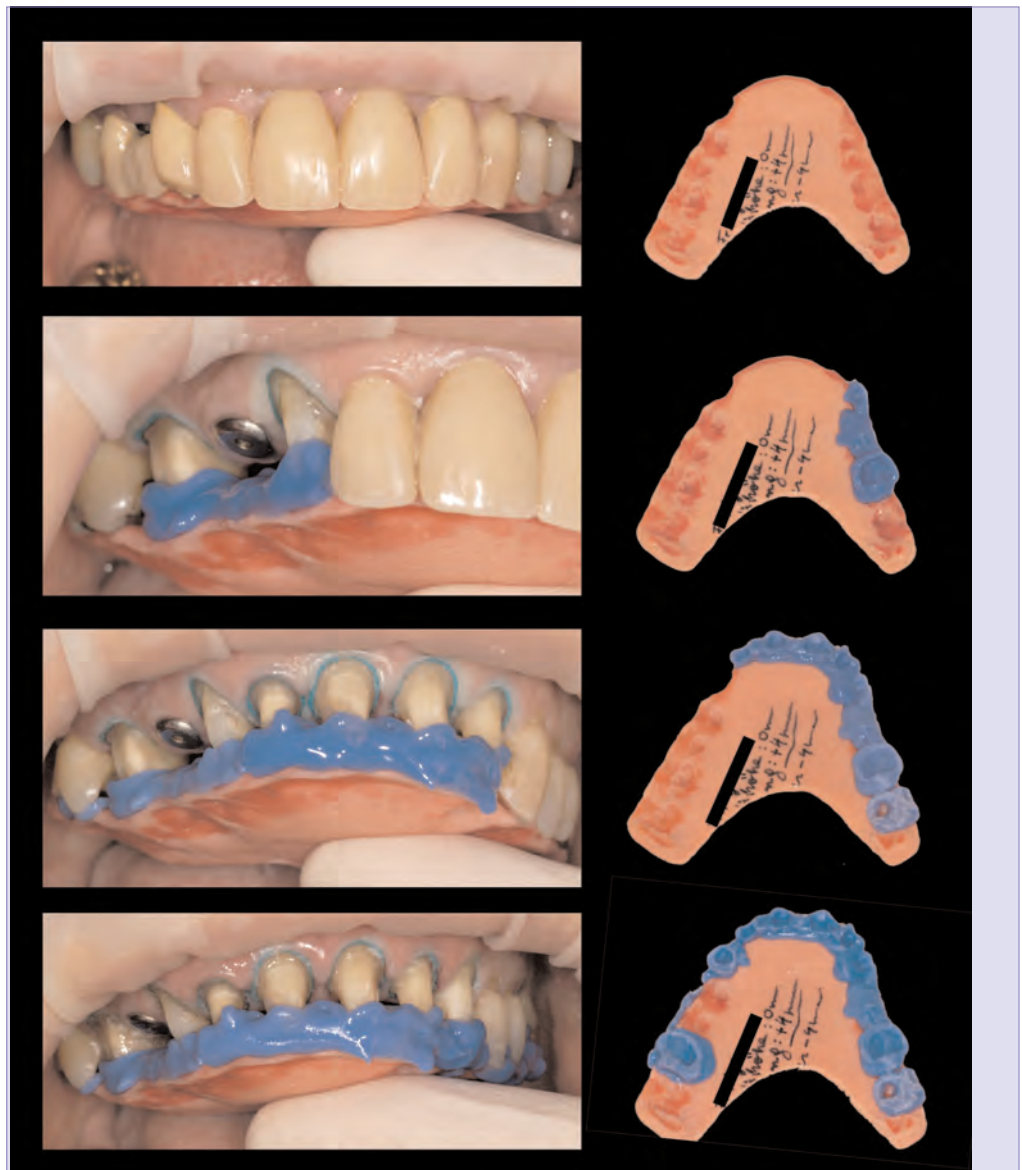


Abb. 6 In diesem Fall wurden in der ersten Präparationssitzung zunächst die Zähne im Oberkiefer gruppenweise präpariert.

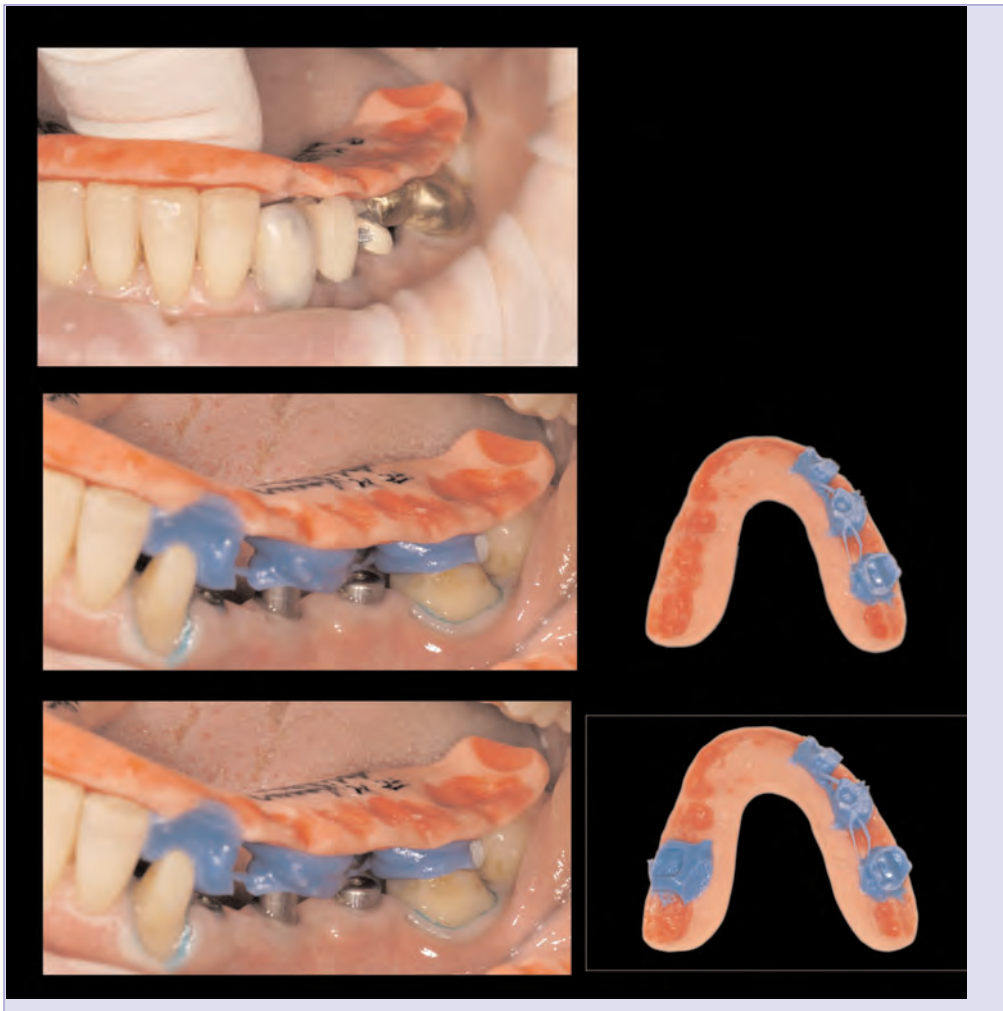


Abb. 7 Die schrittweise Präparation im Unterkiefer.

Kiefer bei der Präparation zusätzlich auch gegen die erste Platte verschlüsselt werden. Das Verfahren ist allerdings so genau, dass bei korrekter Anwendung eine identische Position erreicht wird. Es mag zunächst als eine mögliche Fehlerquelle erscheinen, dass die beiden Kiefer jeweils „über Kreuz“ gegen Situationsmodelle montiert werden. Bei exakter Arbeitsweise ist dies aber nicht der Fall. Auf dem Situations-(gegen)-modell wurden die ursprünglichen Platten hergestellt, dort ist also eine perfekte Passung ohnehin gegeben. Um eine perfekte Passung auf dem Meistermodell zu erreichen (bei evtl. vorhandenen Abdruck- oder Modellfehlern) können auch gezielt die Impressionen verkleinert oder in ihrer Zahl verringert werden. Die Abbildungen 6 bis 9 zeigen das Vorgehen in dem hier vorgestellten Fall.

Die beschriebene Methode hat folgende Vorteile:

- Es kann in der Präparationssitzung registriert werden. Es ist keine separate Sitzung mit allen oben beschriebenen Nachteilen notwendig.
- Ober- und Unterkiefer können völlig unabhängig voneinander präpariert werden. Provisorien der zuvor beschliffenen Gegenkieferzähne müssen nach erfolgter Präparation nicht mehr entfernt werden.

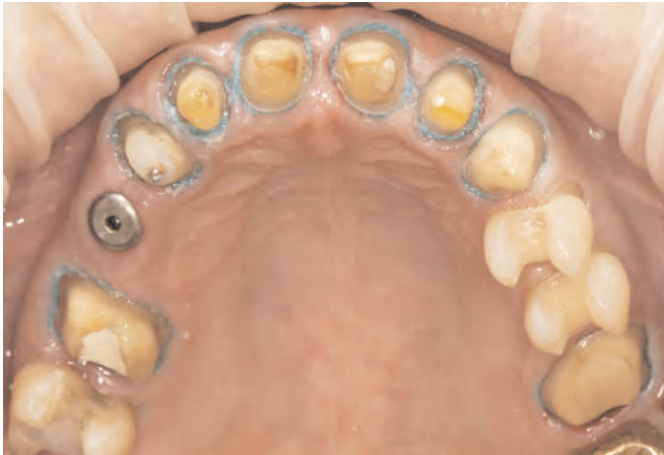

Abb. 8 Der vollständig präparierte Oberkiefer.

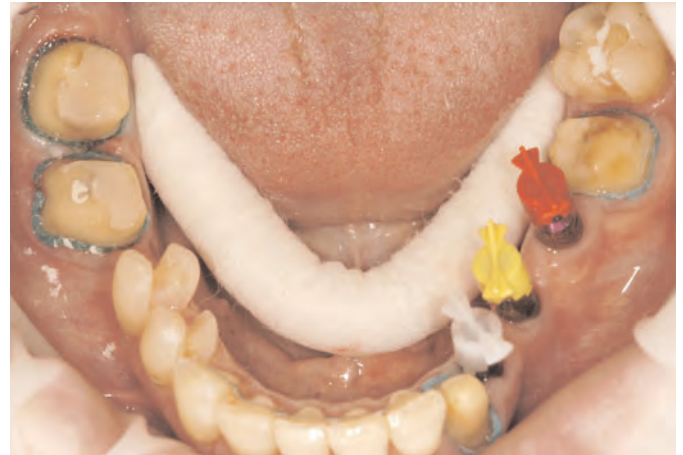

Abb. 9 Der vollständig präparierte Unterkiefer.

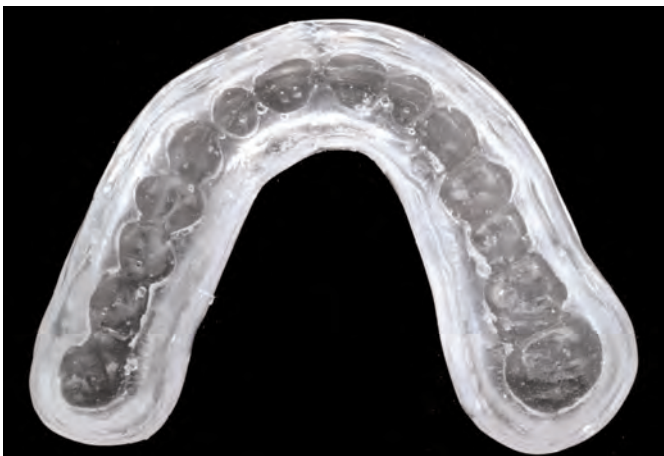

Abb. 10 Das Provisorienformteil: Es hat sich bewährt, die direkten Provisorien mit Hilfe sehr präzise zeichnender transparenter Formteile herzustellen. Es handelt sich um eine konventionelle harte Tiefziehschiene, welche mit transparentem Silikon unterfüttert ist.

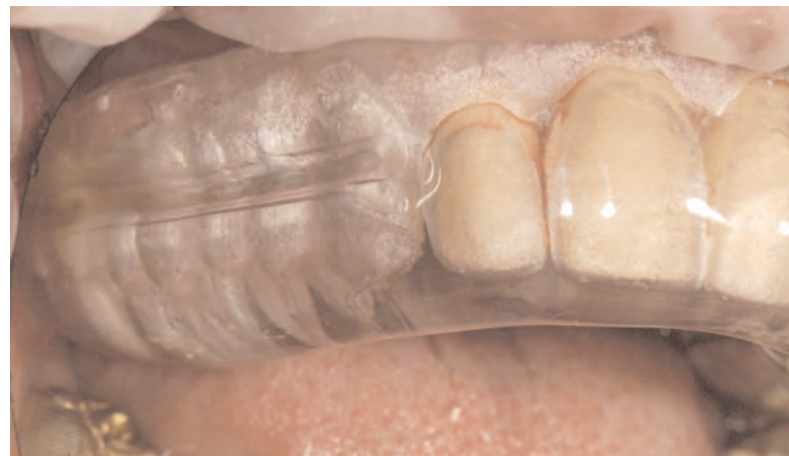

Abb. 11 Das Provisorienformteil des Oberkiefers im Mund.

- Umfangreiche Präparationssitzungen ganzer Kiefer können bei weniger belastbaren Patienten ohne Weiteres auf mehrere Sitzungen aufgeteilt werden.
- Die Methode stellt eine rein statische Verschlüsselung dar. Die freie Unterkiefermobilität geht in keiner Weise in das Ergebnis ein.
- Das Verfahren erlaubt es, einen Kiefer komplett zu präparieren. Dies kann, muss aber nicht in einer einzigen Sitzung erfolgen. Ästhetische und funktionelle Optimierung und Harmonisierung sind wesentlich einfacher auf Gesamtabformungen umzusetzen als bei einer Versorgung in Einzelschritten.
- Die fertigen Registrate sind starr und extrem passgenau (Abb. 10 und 11). Dadurch sind sie vom Zahntechniker eindeutig auf den Modellen zu positionieren. Die eigene Erfahrung hat gezeigt, dass die eindeutigen Artikulatorregistrate sehr zuverlässig von einem externen Zahntechniker zur Montage benutzt werden können, während bei anderen Registratmethoden die Montage durch den Zahnarzt selbst in der Regel vorzuziehen ist (Abb. 12 bis 17).

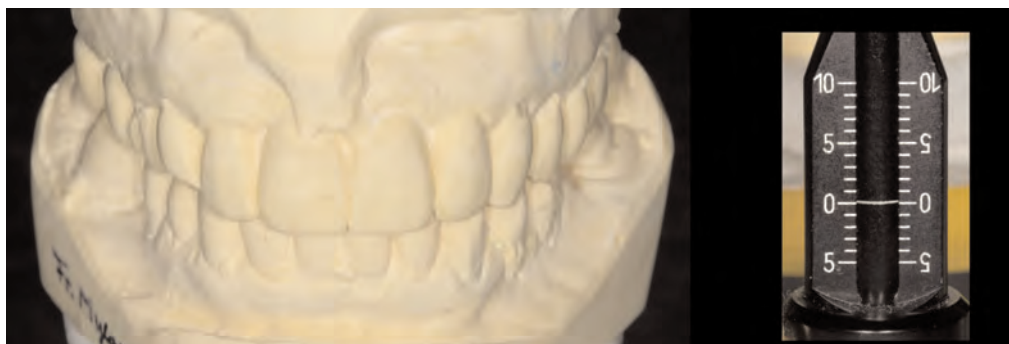

Abb. 12 Auf Stützstifthöhe Null einartikulierte Ausgangsmodelle.

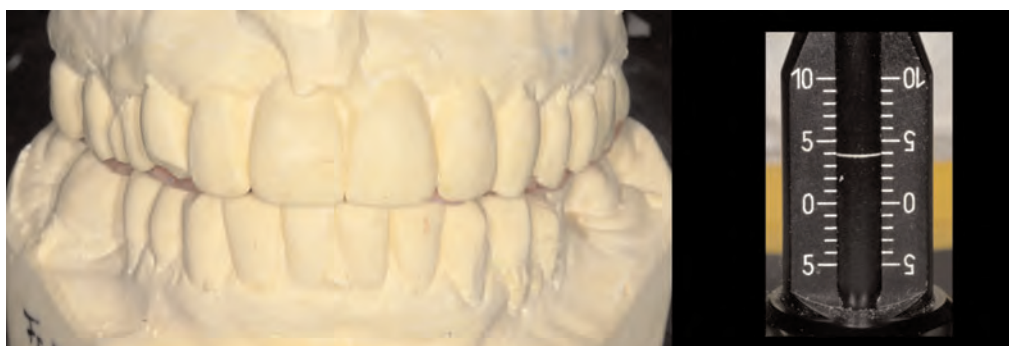

Abb. 13 Eine Artikulatorregistratplatte auf Stützstifthöhe + 4 mm hergestellt.

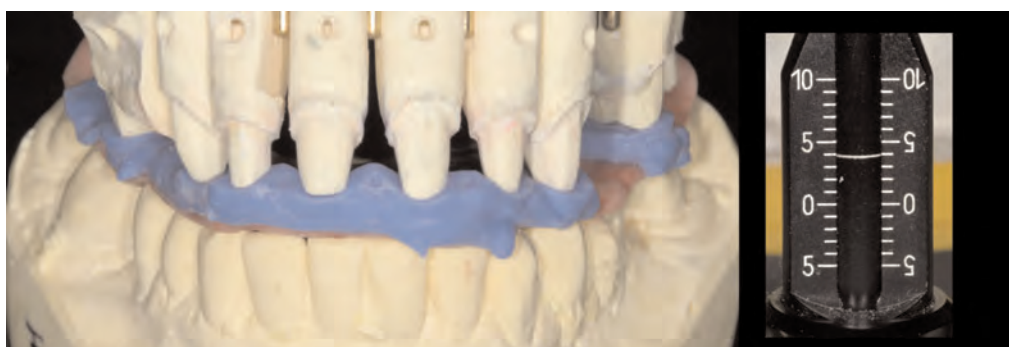

Abb. 14 Die Montage des Oberkieferpräparationsmodells gegen das Unterkieferausgangmodell mittels des im Mund auf der Oberseite unterfütterten Artikulatorregistrats in der gesperrten Position.

- Die starren Registrare können beim Transport und Handling nicht beschädigt werden.
- Falls durch die nachfolgende provisorische Versorgung die Bisslage während der Zeit der Laborherstellung ungünstig beeinflusst werden sollte, kann dies vernachlässigt werden. Kleine Abweichungen der Okklusion unmittelbar beim Eingliedern des Zahnersatzes müssen zunächst nicht zwangsläufig korrigiert werden.

Für den Zahntechniker ist es bei diesem Verfahren möglich, bei der Gestaltung eines Kiefers gegen die Ausgangssituation des Gegenkiefers zu arbeiten. Wurden die Situationsmodelle anfangs doubliert und durch Kreuzmontage gegen den jeweiligen Gegenkiefer identisch einartikuliert, so ist es möglich, auf diesen Modellen ein ideales Full-Wax-up zu erstellen und den Zahnersatz antagonistisch zu diesem zu gestalten (Abb. 18 bis 23).



Abb. 15 Die Montage des Unterkieferpräparationsmodells gegen das Oberkieferausgangsmodell mittels des zweiten im Mund auf der Unterseite unterfütterten Artikulatorregistrats in der gesperrten Position.

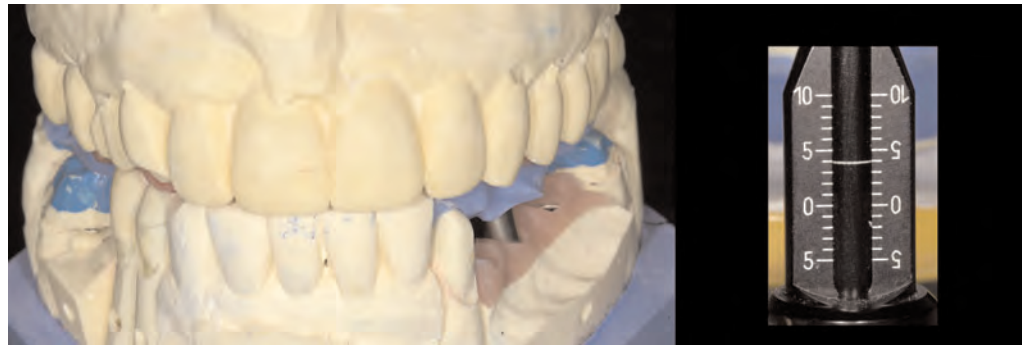

Abb. 16 Montierte Ober- und Unterkiefer Präparationsmodelle auf der gesperrten Höhe der Registrats (+ 4 mm).

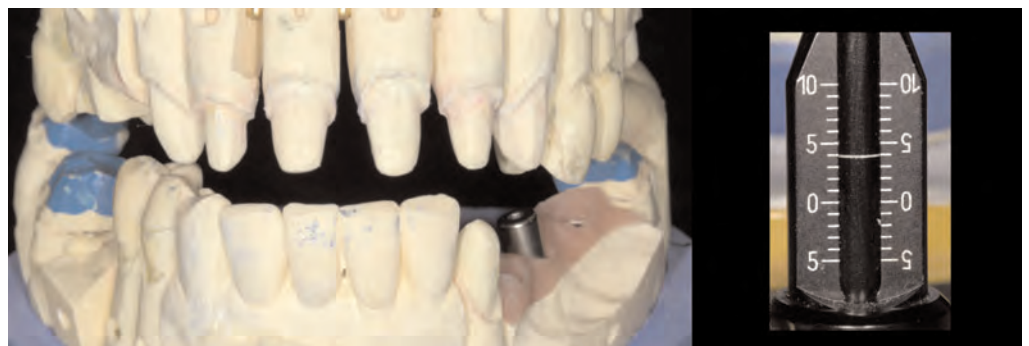

Abb. 17 Absenkung im Artikulator auf die Ursprungshöhe (Stützstift: 0 mm).

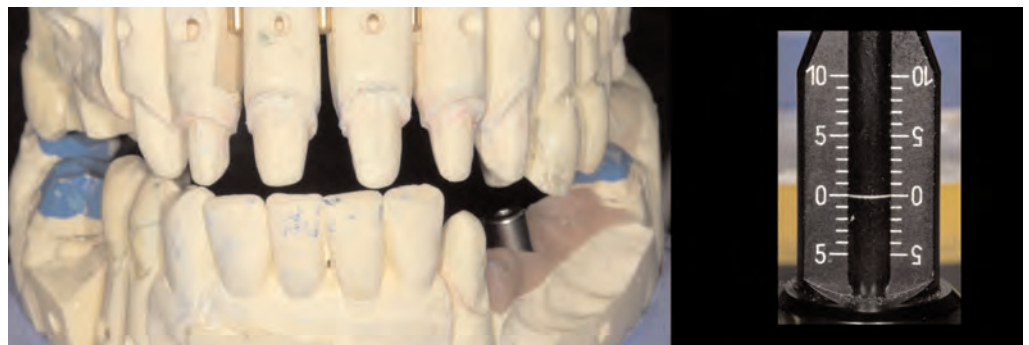
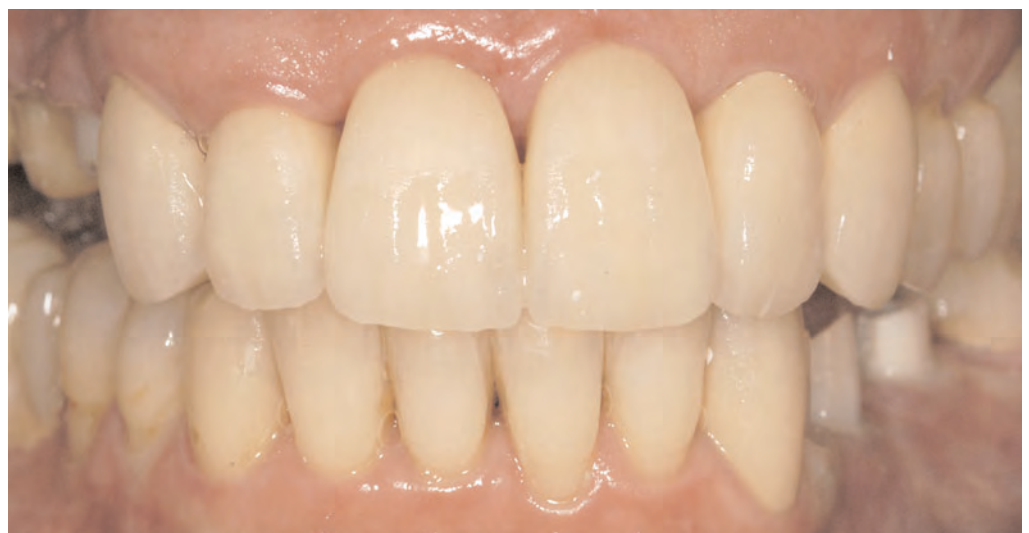
Abb. 18 Rohrand und Abutmenteinprobe.



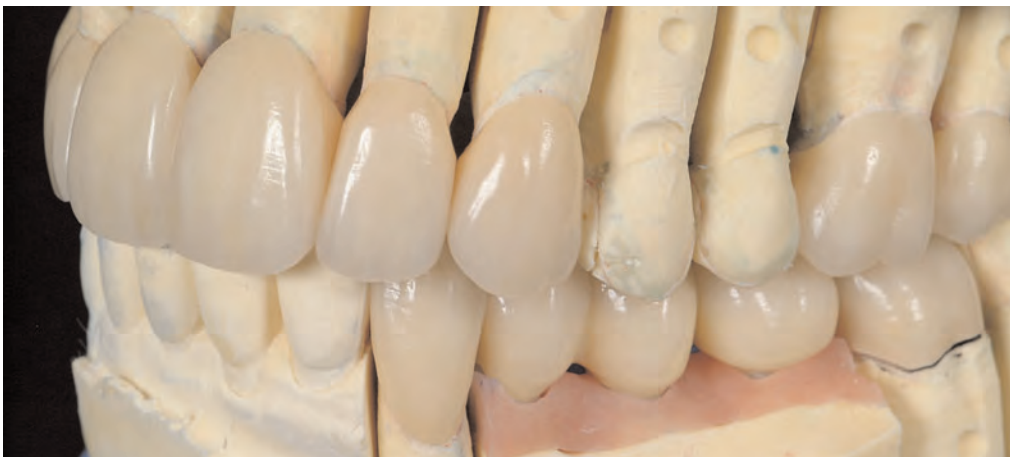
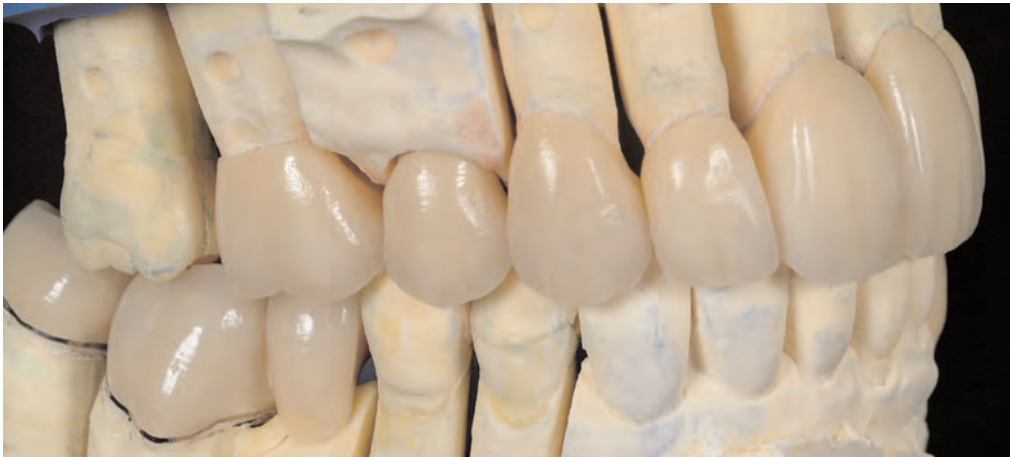
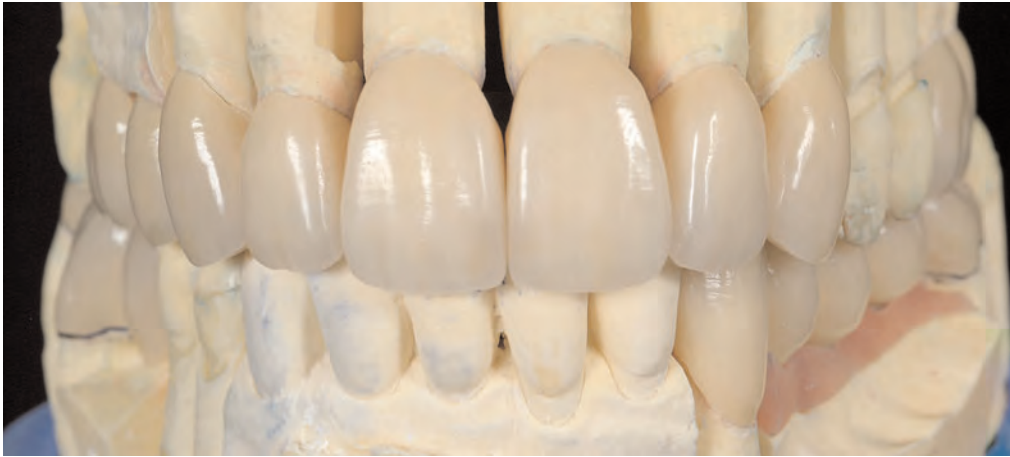Abb. 19 bis 21 Die fertig gestellten zahn- und implantatgetragenen Kronen auf dem Modell.

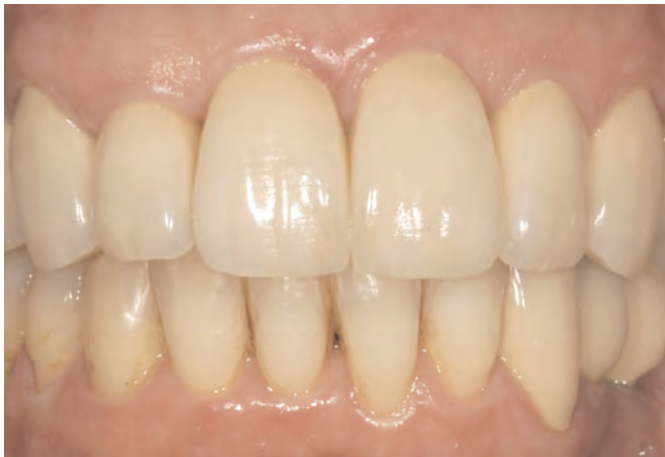

Abb. 22 Das Behandlungsergebnis bei der Kontrolle intraoral.

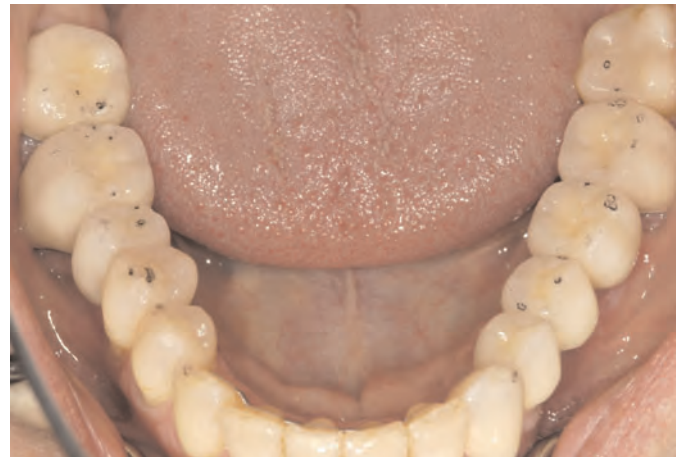

Abb. 23 Die okklusale Situation bei der Kontrolle. Die Arbeit wies eine hervorragende okklusale Passgenauigkeit auf. Es waren nur minimale Korrekturen in der Kontrollsituation notwendig.

Fazit Zum Abschluss sollen die aufgeworfenen Fragestellungen zusammengefasst beantwortet werden:

- *Wie soll die Bisslage am besten ermittelt werden?*
Mittels Schienenvorbehandlung.
- *Wie soll eine am Patienten gefundene oder eingestellte Bisslage dem Zahntechniker am sichersten übermittelt werden?*
Mit Hilfe exakter Ausgangsmodelle in korrekter Zentrik und darauf angefertigten Artikulatorregistraten.
- *Wie kann der Zahnarzt sicherstellen, dass korrekt einartikuliert wird?*
Idealerweise selbst einartikulieren. Artikulatorregistraten haben den Vorteil, dass sie sehr eindeutig zu positionieren sind und auch vom Zahntechniker sicher gehandhabt werden können.
- *Wie soll die Präparationsstrategie sein?*
In Einzelsegmenten bei der Behandlung von ganzen Kieferbögen oder von zwei Quadranten.
- *In welcher Sitzung erfolgt die Registrierung?*
Bei Artikulatorregistraten in der Präparationssitzung
- *Welchen Einfluss hat das Provisorium auf die Bisslage?*
Kein Provisorium kann so genau sein, dass es keinen negativen Einfluss auf die Bisslage hätte. Aber beim Vorgehen über Artikulatorregistraten spielt das keine Rolle, da die korrekte Zuordnung vorher erfolgt.

Danksagung Der Verfasser dankt besonders den Kollegen Dr. Wolf-Dieter Seeher und Dr. Johannes Heimann, die dem Autor das in diesem Beitrag vorgestellte Vorgehen aufgezeigt haben.

Adressen der Verfasser Dr. med. dent. Jan Hajtó, Weinstraße 4, 80333 München
E-Mail: dr.jan.hajto@t-online.de

Dr. med. dent. Claudio Cacaci, Weinstraße 4, 80333 München
ZT Uwe Gehringer, Hugo-Schuchardt-Straße 14, 8010 Graz, Österreich