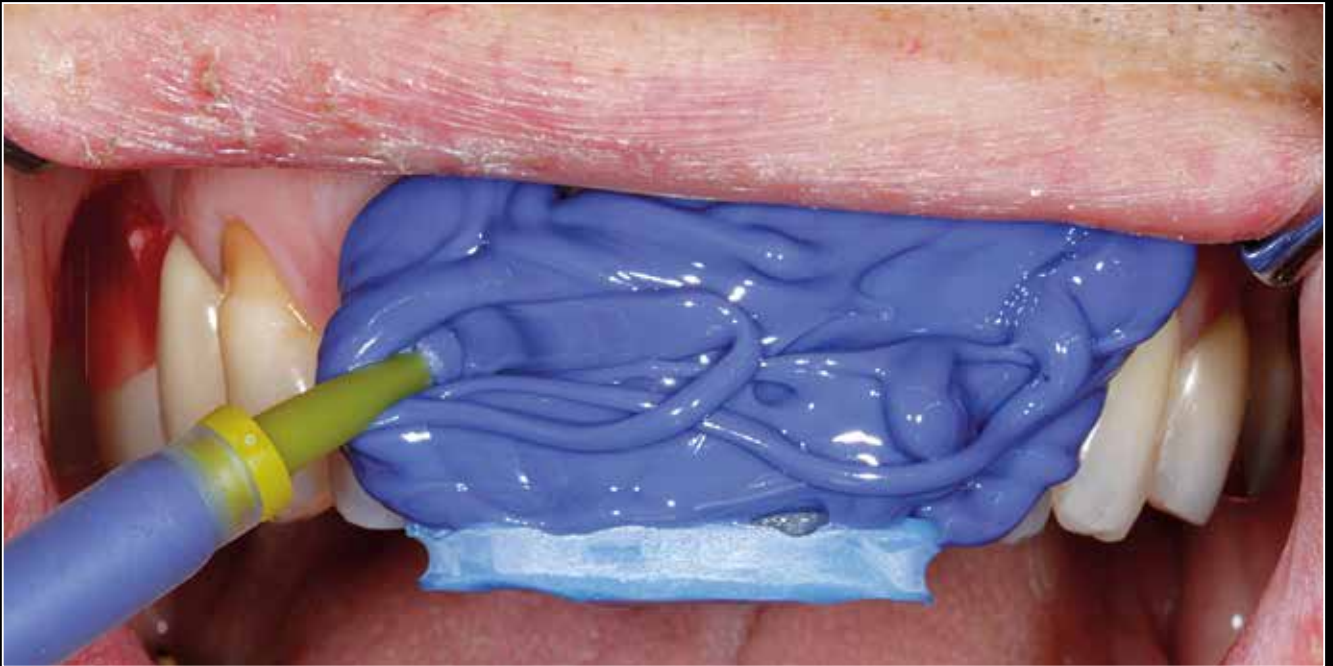



pip Fotostory: Der besondere Fall Emergenzprofil-Übertragung leicht gemacht

Sanaz Mortezaei, Claudio Cacaci

Implantate in der ästhetischen Zone sind erst erfolgreich, wenn die Gesamteinheit Implantatkörper – Abutment – Krone von den Nachbarzähnen nicht zu unterscheiden ist. Dies zu erreichen ist in der Tat auch heute noch eine anspruchsvolle Aufgabe. Voraussetzung hierfür ist nicht nur die korrekte dreidimensionale Implantatpositionierung, sondern auch die entsprechende Manipulation der umgebenden Hart- und Weichgewebe. Prototypenkronen aus Kunststoff vermögen bei richtiger Gestaltung die Weichgewebe entsprechend auszuformen, damit der Durchtritt durch die Weichgewebsmanschette zahnähnlich gestaltet werden kann. Die so ausgeformte Weichgewebsmanschette muss nun zur definitiven Versorgung mit aufs Gipsmodell übertragen werden, um das individuelle Abutment zielgerichtet gestalten zu können. Diese Möglichkeit besteht darin, das ausgeformte Durchtrittsprofil mit individuell hergestellten Übertragungspfeilen und konventionellem Abdruck auf das Modell zu übertragen. Diese neue Methodik soll an dem dargestellten Patientenfall veranschaulicht werden. Wenn die Situation 1:1 vom Mund auf das Arbeitsmodell übertragen wird und auf diese Weise Arbeitsschritte eingespart werden können, zeigt sich das neue Verfahren dem konventionellen eindeutig überlegen.

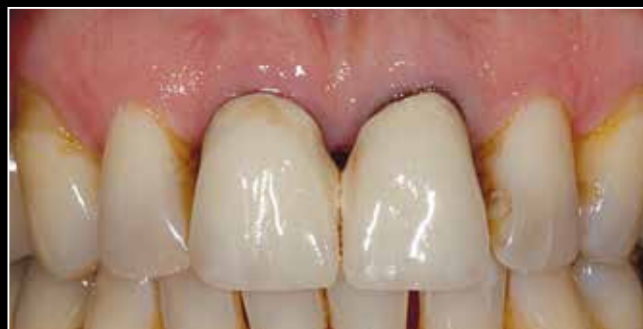

Abb. 1

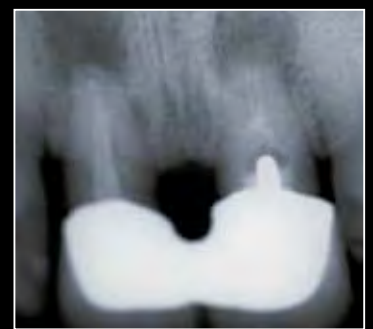

Abb. 2

Ausgangssituation

Der Patient stellte sich mit dem Wunsch nach einer Frontzahnversorgung in unserer Praxis vor. Nach klinischer und röntgenologischer Diagnostik wurde festgestellt, dass die überkronten Zähne 11 und 21 wurzelgefüllt waren. Röntgenologisch erkennbare, apikale Aufhellungen an beiden wurzelresezierten Zähnen wiesen auf apikale Parodontitiden hin, die zu kreisförmigen Osteolysen geführt hatten (Abb. 1, 2). Die Zähne waren nicht perkussionsempfindlich und wiesen beide einen Lockerungsgrad II auf. Trotz der chronischen Entzündungsprozesse waren die bukkalen Knochenlamellen im Bereich der befestigten Gingiva erhalten geblieben.

Nach Extraktion der Zähne 11 und 21 wurden die apikalen Osteolysen ausgeräumt, das Granulationsgewebe entfernt und zwei enossale Implantate sofortimplantiert (Abb. 4). Die Implantate heilten offen ein. Über einen separaten Zugang wurden die im Zuge der osteolytischen Prozesse entstandenen knöchernen Hohlräume mit xenologem Material und einer resorbierbaren Kollagenmembran von labial augmentiert (Abb. 3). Es war geplant, nach vier Monaten Einheilzeit die erste Abformung für die Herstellung der Langzeitprovisorien (LZP) vorzunehmen (Abb. 5, 6).

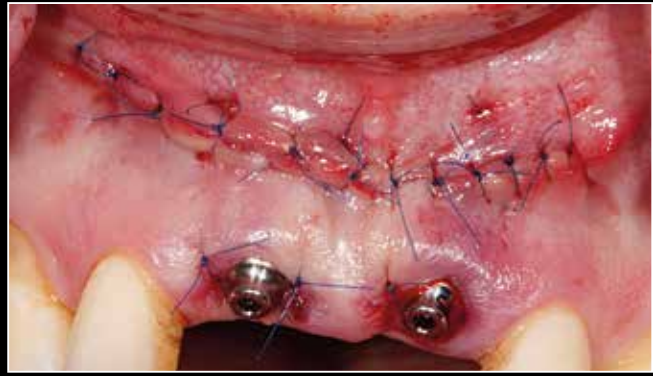


Abb. 3

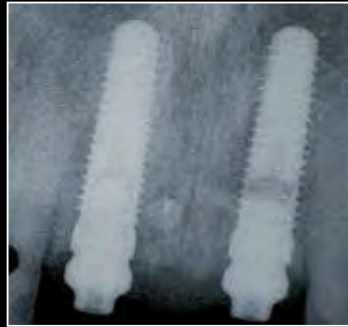

Abb. 4

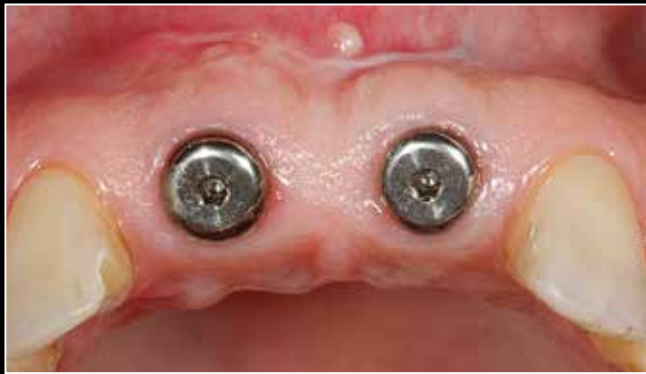

Abb. 5

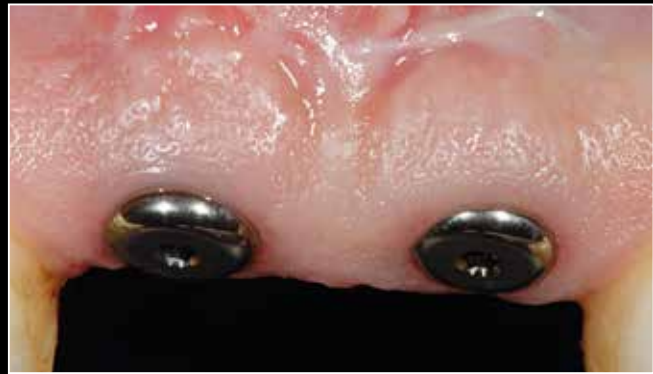

Abb. 6

Abformung für Langzeitprovisorien

Nach Entnahme der Gingivaformer zeigt sich eine gut durchblutete Weichgewebsmanschette (Abb. 7). Die Abformpfosten werden aufgesetzt (Abb. 8) und abgeformt. Im Labor werden auf dem Modell LZPs als Einzelkrone auf Basis von PEEK (Polyetheretherketon) Abutments angefertigt. Nach Fertigstellung werden diese eingeschraubt (Platform Shift). Von be-

sonderem Interesse ist es, die zunächst anämisch wirkende, befestigte Gingiva rund um die zervikalen Kronenbereiche zu beobachten (Abb. 9-11). Normalisiert sie sich innerhalb von zehn Minuten in ihrer Durchblutung nicht, kann es zu Nekrosen des peripilären Gewebes kommen.

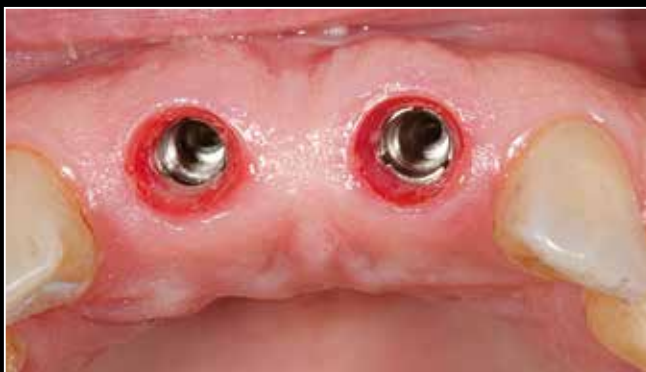

Abb. 7

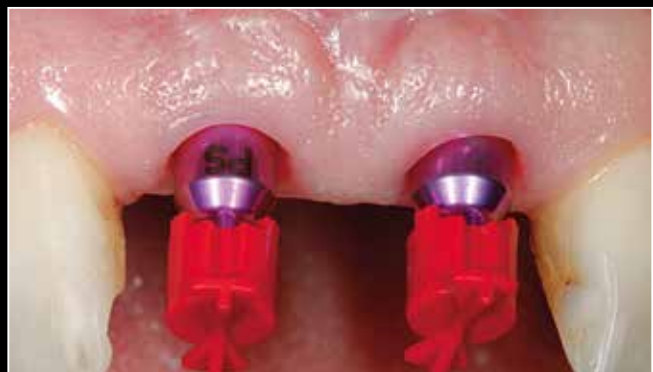

Abb. 8

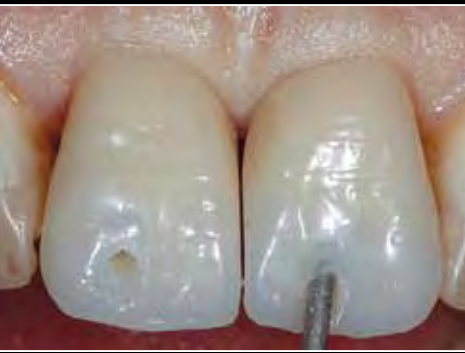

Abb. 9

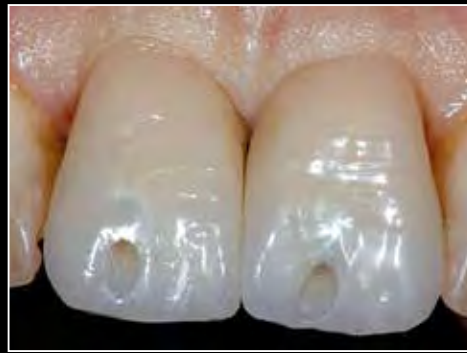

Abb. 10

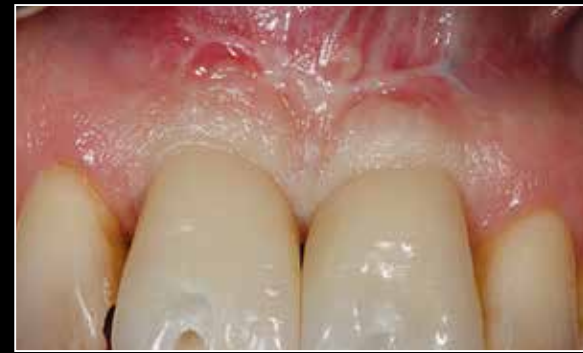

Abb. 11

Drei Monate später

Der Patient wird drei Monate später zur Röntgenkontrolle einbestellt. Klinisch zeigt sich eine gesunde, gut ausgeformte Gingiva (Abb. 12). Röntgenologisch ist zu erkennen, dass das Knochenniveau an der Implantatschulter anliegt (Abb. 13). Aufgrund der fehlenden Röntgenopazität ist der Platform Shift auf der Kontrollaufnahme nicht sichtbar.

Im Zuge des positiven Heilungsverlaufes wird beschlossen, die ästhetisch ausgeformten Durchtrittsprofile der Weichgewebsmanschette inklusive des Gingivaverlaufs abzuformen, um sie auf die definitive Arbeit übertragen zu können.

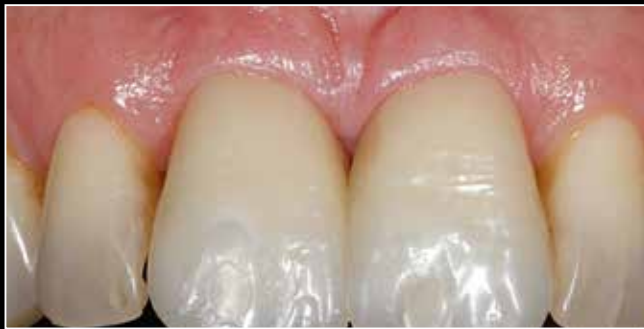

Abb. 12

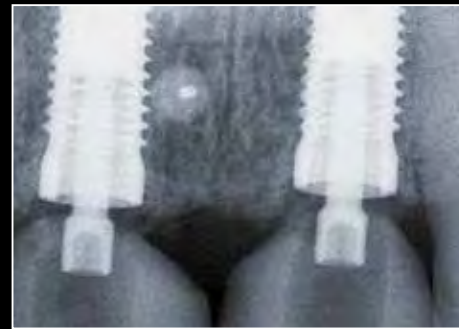

Abb. 13

Emergenzprofiltransfer

Das mittels der LZPs erarbeitete Emergenzprofil muss jetzt ins Dentallabor auf das Gipsmodell übertragen werden. Konventionelle Abformpfosten sind dafür nicht mehr geeignet. Nun existieren zwei Möglichkeiten der Übertragung der spezifischen klinischen Situation. Die Anfertigung individueller, adaptierter Abformpfosten (Abb. 14) oder eine neue Übertragungsmethode, die als „direkte Abformung“ beschrieben werden kann. Die verschraubten LZPs bleiben in situ, die Schraubzugänge (falls geöffnet) werden provisorisch verschlossen und die Inzisalkanten der Kronen 11 und 21 werden mit (beschleifbarem) Bissmaterial verbunden (Abb. 15). Nach leichtem Rückschliff dient der blaue Inzisalkantenbiss als Repositionshilfe (im Prinzip wie bei einer Repositionskappe des konventionellen Abformpfostens) (Abb. 16) und wird auf den Inzisalkanten klemmend fixiert (Abb. 17).

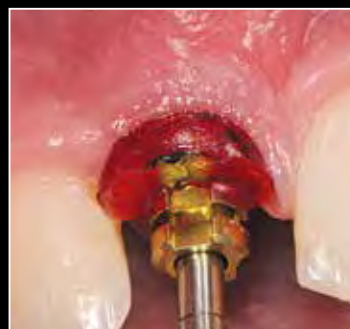

Abb. 14

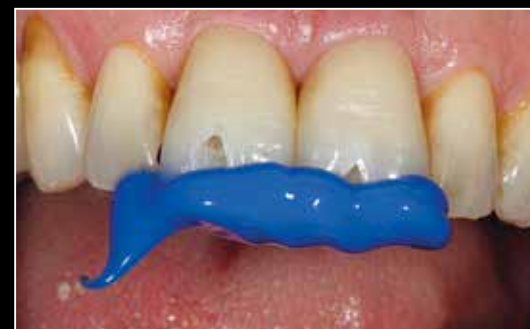

Abb. 15

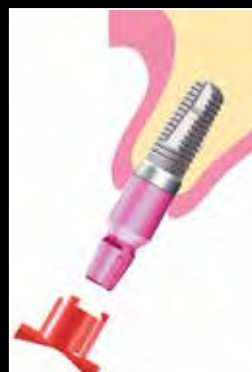

Abb. 16

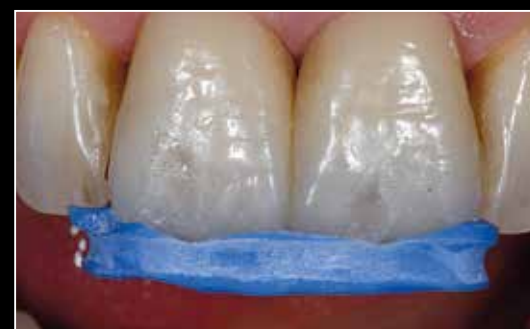

Abb. 17

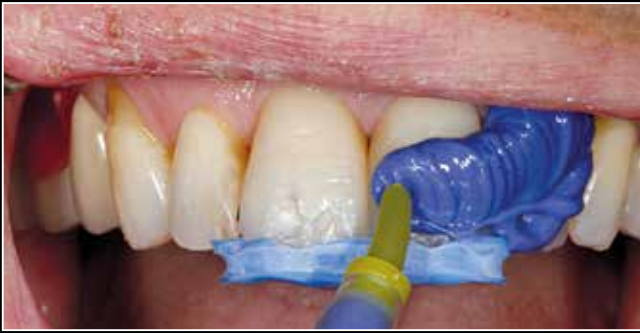

Abb. 18

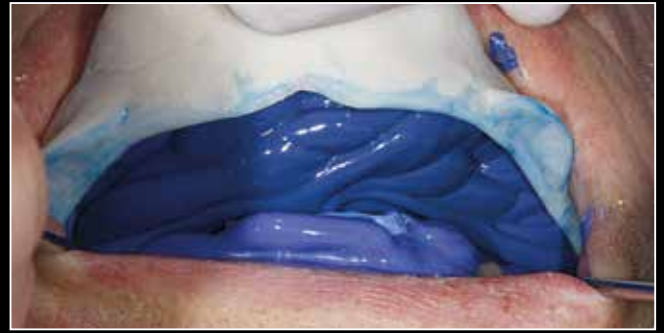

Abb. 19

Konventionelle Abformung

Mit Polyether werden die Zahnreihen von der Frontzahnsituation ausgehend mit Abformmaterial versehen und abgeformt (Abb. 18, 19). Die Repositionshilfe verbleibt in der Abformung (Abb. 20). Die LZPs werden aus dem Mund des Patienten ausgeschraubt (Für die Zeit zur Modellherstellung inseriert man Gingivaformer). Die verschraubten LZP-Kronen wer-

den mit einem Laboranalog verschraubt (Abb. 21) und in die Abformung sicher reponiert. Der sichtbare Anteil des Kunststoffes im Bereich der Durchtrittsmanschette der LZPs wird isoliert und mit Gips ausgegossen. Nach Modellherstellung (Abb. 22) werden die LZPs wieder im Mund eingeschraubt.

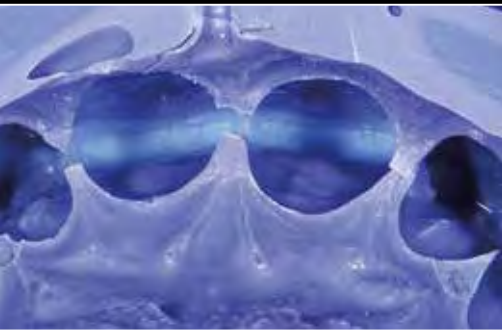


Abb. 20



Abb. 21

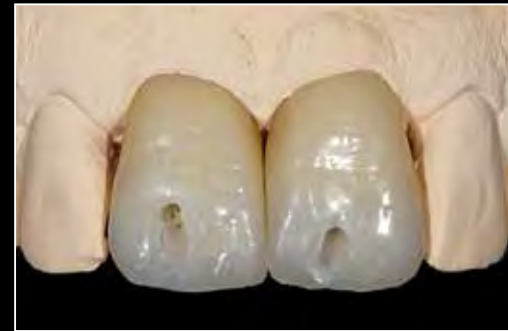

Abb. 22

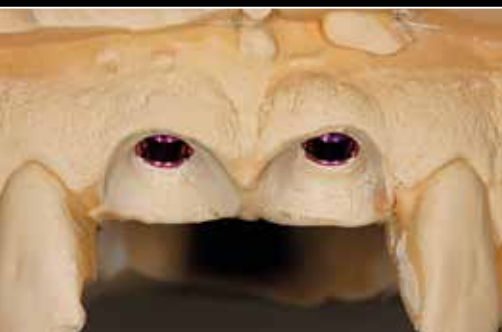

Abb. 23

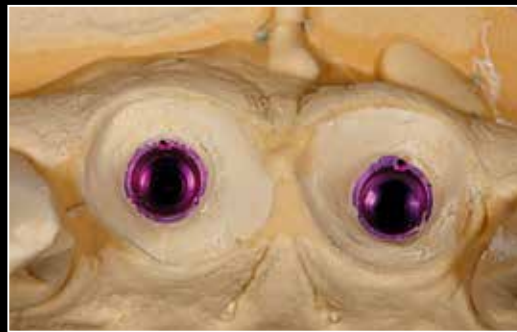


Abb. 24

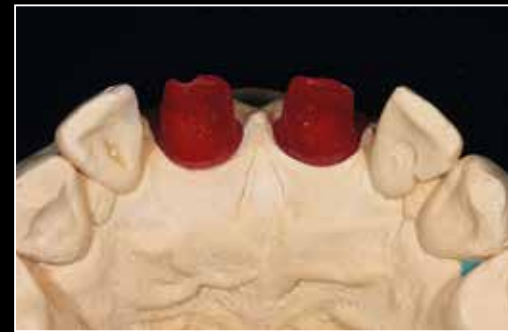

Abb. 25

Übertragung des Emergenzprofils – Vom Modell auf die Hybridabutments

Auf dem Situationsmodell sind die zwei originalgetreu ausgeformten Weichgewebemaschetten zu erkennen (Abb. 23, 24). Im Labor werden die individuellen Hybridabutments im Copy/Cad-Verfahren zunächst aus Kunststoff hergestellt (Abb. 25). Die Kunststoffabutments werden gescannt und aus Zirkondioxid gefräst. Die Zirkondioxidabutments werden auf Titanklebebasen adhäsiv verklebt (Abb. 26).



Abb. 26

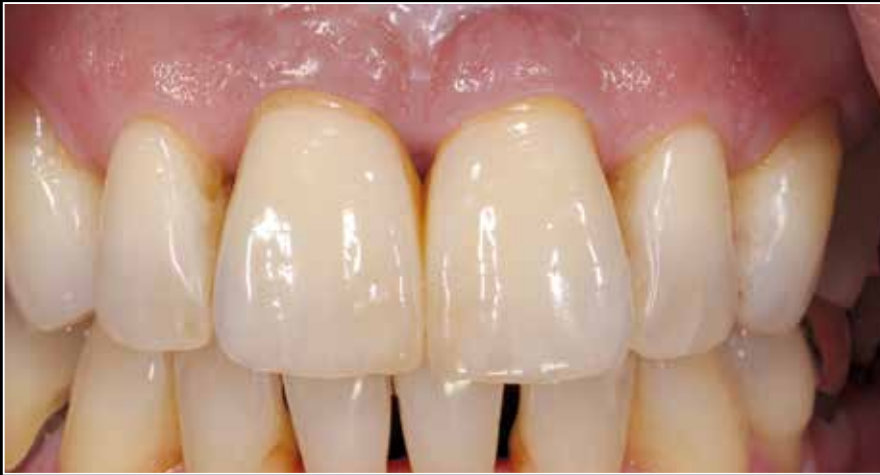

Abb. 27

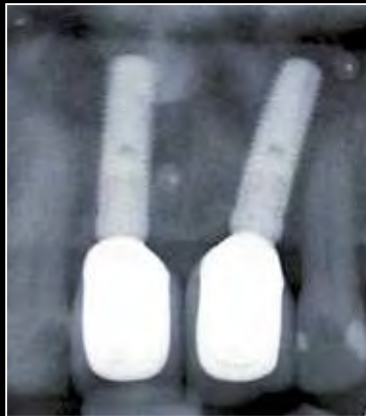

Abb. 29

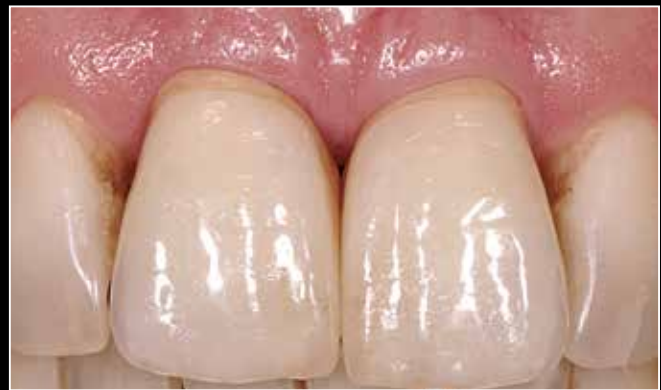

Abb. 28

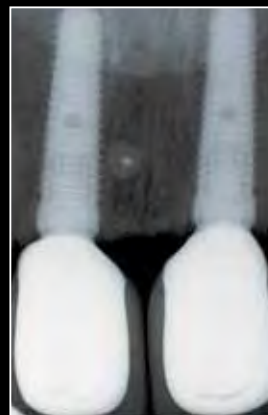


Abb. 30

Klinisches Ergebnis

Ein Jahr nach Versorgung mit geschichteten und zementierten Zirkondioxidkronen auf individuellen Zirkondioxid-Hybridabutments zeigen sich gesunde, stabile und ästhetische weichgewebliche Verhältnisse rund um die neue Versorgung an den Implantaten regio 11 und 21 (Abb. 27). Ein Jahr später ist die Situation klinisch (Abb. 28) und röntgenologisch stabil, der Platform Shift ist im Röntgenbild deutlich zu erkennen (Abb. 29).

Nach vier Jahren wird in der Recallsitzung des Patienten eine röntgenologische Kontrollaufnahme angefertigt (Abb. 30). Die peripilären Hart- und Weichgewebsstrukturen sind stabil.

Wir danken Uwe Gehringer aus München (Zahntechnik) für die erfolgreiche und professionelle Zusammenarbeit. Die LZPs wurden durch ZTM H. J. Lotz (Weikersheim) angefertigt. ■

*Dr. Sanaz Mortezaei, Itzehoe & München
Dr. Claudio Cacaci, ICC München*

