Teamwork Media Fuchstal • © Copyright 2012 Teamwork Media Fuchstal • © Copyright 2012 Team

Emergenzprofil Zwanzig Elf

Update Implantologie

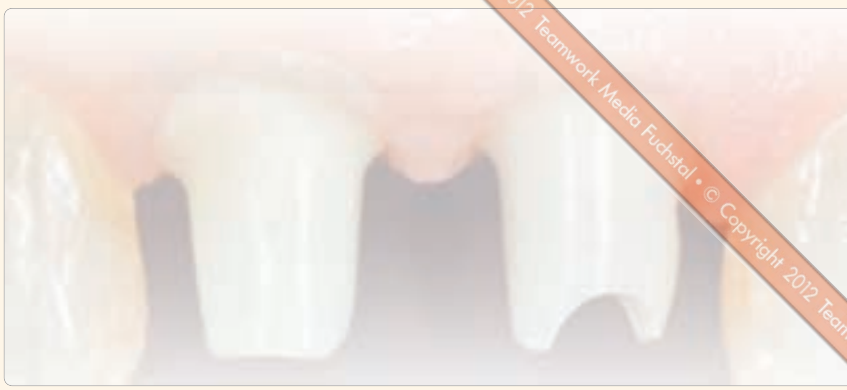

Ein Beitrag von Dr. Peter Randelzhofer und Dr. Claudio Cacaci, beide München sowie Ztm. Hans-Joachim Lotz, Weikersheim

Interaktive Lerneinheit mit zwei Fortbildungspunkten nach den Richtlinien der BZÄK-DGZMK unter www.dental-online-community.de

Jeder (Zahn)Mediziner sollte Respekt für die natürlichen Gegebenheiten aufbringen und etwas Demut vor der Biologie haben. Nur so wird es ihm gelingen, natürliche Ergebnisse zu erzielen. Dem Menschen ist das ästhetische Empfinden zu Eigen und dies verlangt unter anderem nach einer harmonischen Integration der Zähne in das orale Umfeld. Der Zahnmediziner muss diesem Anspruch gerecht werden. Die Entwicklungen in der Zahnheilkunde, vor allem im Bereich der Implantologie, kommen ihm dabei entgegen. Implantate sind nicht besser als natürliche Zähne, aber sie können (müssen) fast so gut sein. Die Autoren beschreiben ihr Behandlungskonzept und geben einen Status Präsens: Update Implantologie.

Indizes: Abutment, Ästhetik, CAD/CAM, Frontzahnimplantat, Emergenzprofil, Weichgewebsmanagement, ponticartige Auflage, Zirkonoxid

Die dentale Welt hat sich mit ihren technischen Möglichkeiten rasant weiterentwickelt. Doch kaum ein Bereich hat mehr davon profitiert, als die Implantologie. Parallel dazu ist die Erwartungshaltung des Patienten gestiegen. „Nur" funktionierende Versorgungen reichen heute nicht mehr, um den Anspruch des Patienten zu befriedigen. Die „neuen Zähne" sollen naturkonform sein und ästhetisch wirken. Mit den Möglichkeiten, welche uns die Materialkunde bietet, werden hervorragende Ergebnisse realisierbar; doch ein Knackpunkt bleibt: Das Weichgewebe.

Der vielleicht wichtigste Bereich für eine natürlich wirkende Versorgung ist der Übergang der prothetischen Restauration zum Zahnfleisch. Diese Schnittstelle, das Austrittsprofil der Suprastruktur, offenbart alle chirurgischen und prothetischen Probleme. Nachträgliche Korrekturen sind in diesem Bereich nur selten erfolgreich und sollten von vornherein vermieden werden. Es gilt: Prothetiker, Chirurg, Zahntechniker und Patient müssen gemeinsam planen und sich der Probleme und/oder Limitationen der Behandlung bewusst sein. Nur auf diesem Wege sind vorhersagbare Ergebnisse zu erwarten. Dem so oft propagierten Teamgedanken kommt bei der ästhetisch-implantologischen Restauration eine ganz besondere Bedeutung zu.

Abb. 1a Die Implantologie im ästhetischen Bereich fordert ein Höchstmaß an Wissen, Können und Kompromisslosigkeit

Abb. 1b Dem Aufbau von Weich- und Hartgewebe muss ebenso wie der prothetischen Restauration viel Geduld und Zeit gewidmet werden

Teamwork Media Fuchstal • © Copyright 2012 Teamwork Media Fuchstal • © Copyright 2012 Team

Bausteine des Implantatprofils

Die Annäherung an ein natürlich schönes Emergenzprofil bedarf chirurgischen Fertigkeiten (Knochen- und Weichgewebe) und zahntechnisches Können (Restauration) (Abb. 1a und 1b). Vereint werden beide Ergebnisse durch das Geschick und die Kompetenz des Prothetikers. Dabei ist es unumgänglich, dass die ärztliche Seite in die Möglichkeiten und Probleme des Zahntechnikers involviert ist. Ebenso ist es notwendig, dass sich der Zahntechniker mit der Biologie und dem Verhalten der periimplantären Weichgewebe auseinandersetzt. Denn letztendlich wird der Erfolg des Behandlungsteams zu einem nicht unerheblichen Maß am Erscheinen beziehungsweise dem Sulkusverlauf der Gingiva gemessen – vor allem bei implantatprothetischen Frontzahnversorgungen ist dieser Bereich das Scherflein an der Waage. Abweichungen in Form, Farbe, Struktur und Volumen sind oft Realität, aber es muss alles getan werden, um dies zu vermeiden beziehungsweise zu kompensieren.

Unsere VI Bausteine für eine erfolgreiche Implantatbehandlung im Frontzahnbereich

I. Implantationszeitpunkt: Grundsätzlich versuchen wir sofort oder frühzeitig zu implantieren (sechs bis acht Wochen post Extraktion) – sofern es die anatomischen Verhältnisse erlauben. Damit soll einer auftretenden Resorption so früh wie möglich entgegen gewirkt und das periimplantäre Gewebe unterstützt sowie erhalten werden. Warum mühsam und mit Kompromissen aufbauen, was von Natur aus gegeben ist?

II. Augmentative Maßnahmen: Ein Aufbau von Knochen und Weichgewebe erscheint uns in fast allen Fällen zwingend erforderlich. Der jeweilige Defekt beziehungsweise die Anatomie bestimmen hierfür die Methode der Wahl – während, vor und nach der Implantation.

III. Implantatposition: Bei zweiteiligen Implantatsystemen wird das Implantat drei Millimeter unterhalb des später als idealen labialen Sulkus angenommenen Niveaus positioniert. Wir favorisieren Implantatdurchmesser, welche mindestens zwei bis drei Millimeter Abstand zu den Nachbarstrukturen (labiale Alveolenwand, Nachbarzähne, Implantate) erlauben (Abb. 2a und 2b). Wird diese Regel missachtet, besteht das Risiko einer Knochenresorption und damit einhergehend der Verlust von Hart- und Weichgewebe sowie des Attachments der Zähne. Bei mehreren zu ersetzenden Zähnen im Frontzahnbereich, dürfen die Implantate nicht zu eng nebeneinander gesetzt werden. Alternativ sollte zwischen den Implantaten mit ponticartigen Auflagen gearbeitet werden.

IV. Weichgewebsmanagement: Das mühsam erhaltene oder wieder aufgebaute Weichgewebe muss via „Prototyp Krone/Brücke" sorgsam ausgeformt werden. Mit etwas Druck auf das Weichgewebe kann dieser Bereich optimal modelliert werden.
Faustregel: Labial entlasten, approximal drücken! Die „Prototypkronen" werden in der idealen labialen Länge (Inzisalkante zu Sulkus) angefertigt. Der Übergang zum Sulkus wird als kleines Pontic, ähnlich einer wulstigen Schmelzzementgrenze, gestaltet und betont den jeweils gewünschten exzentrischen Kronenanteil. Der subgingivale Anteil wird ganz konkav (ridge lap) ausgeformt und etappenweise tulpig ausgebaut. Okklusal verschraubbare Lösungen sind (sofern möglich) für uns im Frontzahnbereich das Mittel der Wahl (Abb. 3 und 4). Das Emergenzprofil kann somit in „einem Zug" gestaltet werden.

V. Prothetisches Design: Um das Risiko von subgingivalen Zementresten bei zementierten Kronen (Implantat steht zentral oder labial geneigt) zu vermeiden, sollte der Rand keinesfalls mehr als 0,5 bis 1mm subgingival enden. Außerdem ist zu beachten, dass das Abutment dem skalloppierenden Verlauf der umgebenden Strukturen folgt. Steht das Implantat palatinal, favorisieren wir palatinal verschraubte Lösungen. Die Darstellung eines idealisierten Emergenzprofils wird damit deutlich vereinfacht (s. Baustein IV). Bei allen Frontzahnversorgungen sind keramische Aufbauten mit vollkeramischen Kronen zu bevorzugen. Die Form wird von den Randleisten geprägt. Diese sollten ganz durchlaufen und erst im Sulkus enden. Imaginär sollten die Randleisten bis zur Implantatspitze verlaufen. Nur so ist eine natürliche Form und eine entsprechende Sulkusmodellation möglich. Bei zementierten Kronen muss der exzentrische Anteil etwas tiefer beschliffen werden als der weniger stark ausgeprägte Teil (meistens distal). Auf diese Weise so ist ein natürlich schönes Resultat zu erwarten. Selbiges Prinzip ist von konventionellen prothetischen Restaurationen bekannt. Das generierte Design (Prototyp-Design) muss in die definitive Versorgung übernommen werden, zum Beispiel über die individuelle Abformung oder eine CAD/CAM-Kopie der temporären, ausgeformten Kronen.

VI. Material: Wir favorisieren CAD/CAM-generierte Zirkonoxid-Aufbauten kombiniert mit Presskeramik-Kronen (Abb. 5 bis 7). Die günstigen Materialeigenschaften von Keramik beziehungsweise Zirkonoxid bezüglich der Gingivafreundlichkeit sind hinlänglich bekannt und bestärken unsere Entscheidung für das ästhetische Material der Aufbauten.

Teamwork Media Fuchstal • © Copyright 2012 Teamwork Media Fuchstal • © Copyright 2012 Team

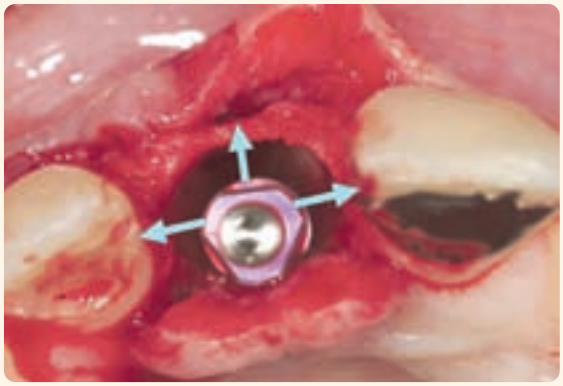

Abb. 2a Ideale Implantatposition (III): Mindestens zwei bis drei Millimeter Abstand zu den zu erhaltenden Strukturen

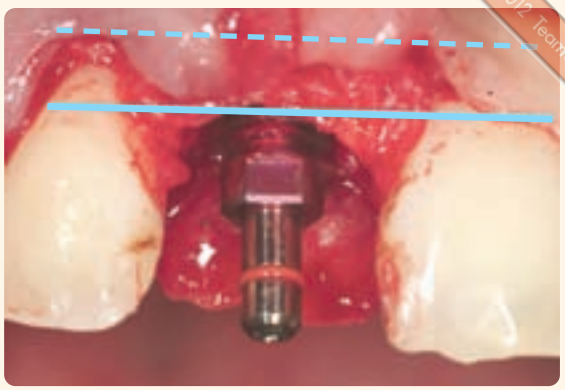

Abb. 2b Ideale Implantatposition (III): Drei Millimeter unter dem später als idealen labialen Sulkus angenommenen Niveau

Abb. 3 und 4 Weichgewebskonditionierung mit einer „Prototypkrone“ (IV): Das Durchtrittsprofil wird mittels verschraubter Krone schrittweise aufgebaut; von ridge lap, über bauchig, zu tulpig. Der Schwerpunkt liegt auf dem jeweils gewünschten exzentrischen Kronenanteil, an dem über mehr Volumen das Weichgewebe etwas gedrückt werden muss

Abb. 5 Prothetisches Design/Material (V): CAD/CAM-generierter Zirkonoxid-Aufbau mit Presskeramik-Kronen

Abb. 6 Verschraubte Vollkeramik-Krone (VI): Die günstigen Materialeigenschaften von Zirkonoxid beziehungsweise Keramik ...

Abb. 7a und b ... kombiniert mit einem behutsamen chirurgischen Vorgehen sowie sorgfältig erarbeiteten prothetischen Strukturen lassen die Implantologie zur Passion werden

Teamwork Media Fuchstal • © Copyright 2012 Teamwork Media Fuchstal • © Copyright 2012 Team

Abb. 8a Gesamtkomplex „Zahn" – Wenn Weichgewebe und Zähne nicht im Einklang stehen

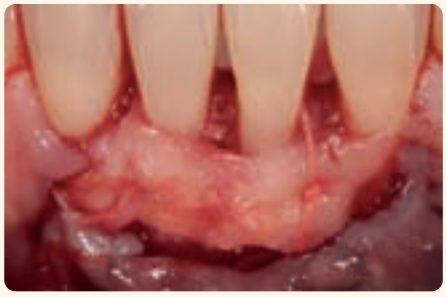

Abb.8b Therapie der Rezessionen im Unterkieferfrontzahnbereich: Koronaler Verschiebelappen ...

Abb.8c ... mit Bindegewebsaugmentation

Abb. 8d Ergebnis: Verbesserte Harmonie zwischen Zähnen und Zahnfleisch (ein Jahr post OP)

Fazit: Verbessertes Durchtrittsprofil der Zähne = qualitativ besseres, stabileres und natürlich aussehendes Zahnfleisch

Impressionen aus der Praxis

Der Gesamtkomplex „Zahn" beruht auf dem harmonischen Zusammenspiel der Zähne und der Gingiva. Beobachten wir die Natur und lernen daraus. Die natürlichen Zähne und Strukturen geben uns so viele Details vor, die in ein ästhetisches Behandlungskonzept eingebunden werden können.

Erster Patientenfall

Zum Beispiel zeigt die oben dargestellte Bilderserie (Abb. 8) einen Patientenfall mit funktionellen sowie ästhetischen Problemen (Abb. 8a). Die Unterkieferfront weist Rezessionen von bis zu vier Millimetern auf. Die Mukosa und die Muskulatur beziehungsweise deren Bandapparat strahlen in den Sulkus ein. Durch das fehlende Weichgewebe (Volumen und Qualität) wirkt die Situation unschön; obwohl die Zähne gesund und in unseren Augen natürlich schön sind. Um in diesem Fall wieder einen idealen dento-gingivalen Komplex zu schaffen, bedurfte es einer regenerativen Therapie. Die Entscheidung fiel auf einen koronalen Verschiebelappen mit Bindegewebsaugmentation (Abb. 8b und 8c). Mit Geschick und der notwendigen Erfahrung erreicht man mit der Parodontaltherapie das angestrebte Ergebnis – ein gesundes stabileres Parodont und eine ausgeglichenere Harmonie zwischen Zähnen und Gingiva. Die Situation ein Jahr nach der Behandlung zeigt eine deutliche Verbesserung der Gewebe; in der Form, dem Volumen sowie in der Struktur (Abb. 8d). Dieser Fall zeigt sehr schön, wie durch ein verbessertes Durchtrittsprofil der Zähne, dem ästhetisch/funktionellen Ideal näher gekommen werden kann.

Dies kann auch auf die Implantologie übertragen werden. Wir müssen versuchen, von Anfang an behutsam umzugehen, das periimplantäre Gewebe zu erhalten oder so aufzubauen, dass es prothetisch „nur" noch ausgeformt werden muss. Oberstes Ziel ist es, ein gesundes und stabiles Zahnfleisch zu kreieren, welches sich im Wechselspiel mit der Suprastruktur harmonisch in das stomatognathe System einfügt. Betrachtet man in diesem Zusammenhang den Sulkusverlauf von verschiedenen Patienten, wird schnell klar, dass dieser nicht immer der Gesetzmäßigkeit „distal exzentrischer Verlauf" entspricht.

Teamwork Media Fuchstal • © Copyright 2012 Teamwork Media Fuchstal • © Copyright 2012 Team

Abb. 9a Zahn 21 ist nicht zu erhalten. Die Herausforderung ist der mesial-exzentrische Gingivaverlauf an Zahn 11

Abb. 9b Nach schonender Extraktion von Zahn 21 wurde Weichgewebe aus dem Tuberbereich augmentiert

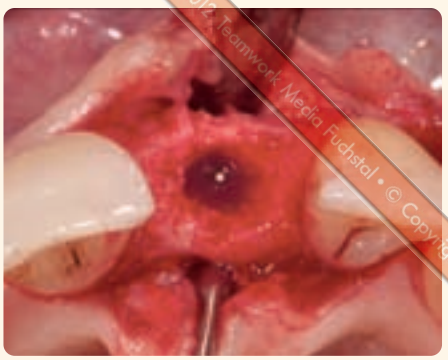

Abb. 9c Acht Wochen nach der Extraktion: Augmentation im apikalen Bereich und Insertion eines Implantates

Abb. 9d Herstellung der „Prototypkrone": Vorbereitete Modellation für die Doppelpresstechnik

Abb. 9e Die Doppelpresstechnik erfolgte in zwei Schritten: 1. Dentinkern und 2. Schmelzmasse

Abb. 9f Besondere Aufmerksamkeit lag auf dem mesialen, exzentrischen Sulkusverlauf. Die Intention war die Kopie von Zahn 11

Zweiter Patientenfall

Auf der Abbildung 9a ist die Situation mit einer Abweichung vom zuvor beschriebenen „Ideal" zu sehen. Bei ihrem ersten Besuch in unserer Praxis zeigte sich bei der Patientin am unbehandelten Zahn 11 ein mesial exzentrischen Gingivaverlauf. Die Prognose von Zahn 21 war aufgrund einer entzündlich veränderten transdentalen Fixation schlecht (Abb. 9a).

Behandlungsablauf

1. Anfertigung von Situationsmodellen
   Diese dienen der Herstellung der Planungs-/Chirurgieschablone sowie einer adäquaten provisorischen Versorgung
2. Verzögerte Sofortimplantation
   Wegen der apikalen Osteolyse fiel die Entscheidung gegen eine Sofortimplantation (Straumann, Bone level).
3. Extraktion und Weichgewebsaugmentation ...
   ... mit Bindegewebe aus dem Tuberbereich (Abb. 9b)
4. Augmentation
   Acht Wochen nach der Extraktion von Zahn 21 waren keine auffällige Resorption des Knochens zu erkennen. Es folgte die Implantation eines Implantates mit augmentativen Maßnahmen im apikalen Bereich der labialen Alveole (autologer Knochen aus der retromolaren Region) (Abb. 9c).
5. Freilegung
   Drei Monate nach der Implantation konnte bei ausreichend erhaltenen krestalen Weichgewebestrukturen das Implantat freigelegt werden. Um schnellstmöglich eine „Prototypkrone" einsetzen zu können, wurde eine Abformung genommen.
6. Die Herstellung der „Prototypkrone"
   Die Doppelpresstechnik erfolgte in zwei Schritten: 1. Dentinkern in A3 und 2. Schmelzmasse in A2. Der Schwerpunkt lag auf dem mesialen, exzentrischen Sulkusverlauf sowie der idealen Kronenlänge (Inzisalkante/Sulkus). Als Vorlage diente Zahn 11 beziehungsweise dessen Gingivaverlauf, welcher für ein harmonisches Ergebnis repliziert (gespiegelt) werden sollte (Abb. 9d bis f). Der subgingivale Anteil der Krone war konkav und tulpig ausgeformt und konnte am Stuhl entsprechend bearbeitet werden (Abb. 9g).

Abb. 9g Die „Prototypkrone": Die subgingivalen Anteile sind konkav und „tulpig" ausgeformt

Teamwork Media Fuchstal • © Copyright 2012 Teamwork Media Fuchstal • © Copyright 2012 Team

Abb. 9h Einsetzen der „Prototypkrone"

Abb. 9i Mit der „Prototypkrone" kann das Weichgewebe durch geschicktes Vorgehen optimal auskonturiert werden

Abb. 9j bis l Vier Monate nach dem Einsetzen: Der mesial exzentrische Sulkusverlauf von Zahn 11 konnte optimal nachgeahmt werden. Auch die distale Papille hat sich weiter stabilisiert und an Volumen gewonnen

Abb. 9m
Das Abschlussröntgenbild mit Prototyp-Versorgung

7. Einsetzen der Prototypkrone
Der mesial exzentrische Sulkusverlauf konnte optimal nachgeahmt werden. Um den Druck etwas vom Weichgewebe zu nehmen, wurde labio-subgingival etwas Material abgetragen. Das Volumen der Gingiva ist gut erhalten, der distale Anteil der Papille hat noch etwas „Luft nach oben". Das gute Attachmentniveau des Zahnes 22 wird in den nächsten Wochen sein Übriges tun und den Approximalraum noch weiter auffüllen. Zusätzlich werden wir nach zwei Wochen etwas Material auf die Krone auftragen, um so das approximale Gewebe nach inzisal zu drücken (Abb. 9h bis 9m).

8. Herstellung der definitiven Krone
Der überweisende Zahnarzt bekam in diesen Fall einen individualisierten Abformpfosten (mit Kopie des subgingivalen Anteils der „idealen" Prototypkrone) mitgeliefert und kann vier Monate nach dem Einsetzen der Prototypkrone die definitive Krone 21 anfertigen.

Jede Frontzahnrestauration ist eine Herausforderung. Besonders spannend wird es, wenn mehrere Zähne durch Implantate ersetzt werden müssen. Es hat sich herausgestellt, dass ein gelungenes Ergebnis besser erreicht werden kann, wenn eng nebeneinander stehende Implantate vermieden werden. Alternativ sollten solche Indikationen – wenn möglich – mit ponticartigen Brückengliedern therapiert werden. Der folgende Fall ist ein aussagekräftiges Beispiel (Abb. 10).

Teamwork Media Fuchstal • © Copyright 2012 Teamwork Media Fuchstal • © Copyright 2012 Team

Abb. 10a Ausgangssituation: Unter anderem ist der Verlauf der Gingiva bei dieser Implantatversorgung nicht akzeptabel

Abb. 10b Eng nebeneinander stehende Implantate: So ist es kaum möglich, einen natürlichen Weichgewebsverlauf zu erreichen

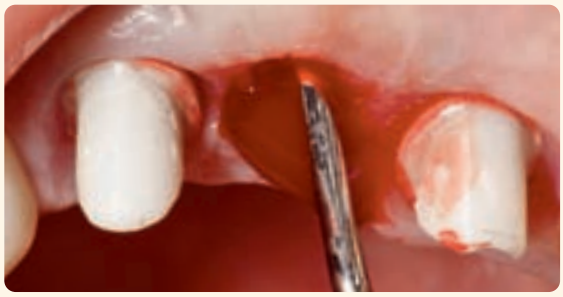

Abb. 10c Das Implantat regio 11 wurde „schlafen gelegt"

Abb. 10d Es folgte eine Kronenverlängerung an den natürlichen Zähnen 22 und 23

Abb. 10e Situation nach viermonatigem Tragen einer „Prototypbrücke" mit ponticartiger Auflage in regio 11. Jetzt kann die Patientin vom überweisenden Zahnarzt definitiv versorgt werden

Dritter Patientenfall

Die Patientin stellte sich mit funktionsfähigen Implantaten in regio 12, 11 und 21. Der unharmonisch schiefe Gingivaverlauf und das damit einhergehende unnatürliche Aussehen stimmten die Patientin unzufrieden. Sie wünschte sich eine Korrektur (Abb. 10a). Die fehlenden Papillen in regio 12 bis 21 und der wulstig ausgeprägte Bereich 22 und 23 waren das Hauptproblem.

Behandlungsablauf

1. Entfernen der alten Restaurationen (Abb. 10b)
2. „Schlafen legen" des mittleren Implantates (Regio 11)
   Hierfür verwendeten wir ein Bindegewebsaugmentat aus der Gaumenregion. Außerdem wurde an den natürlichen Zähnen 22 und 23 eine Kronenverlängerung vorgenommen (Abb. 10c und 10d).
3. Versorgung mit einer „Prototypbrücke"(4 Monate)
   Der Bereich um das „ruhende" Implantat 11 wurde mit einer ponticartigen Auflage schrittweise ausgeformt. Mit etwas Druck nach mesial sowie distal erhielten wir kleine Papillen. **Achtung: Die Kante des Pontics im labialen Anteil muss im Winkel von 90 Grad verlaufen!** So kann ein natürlich aussehender Sulkusverlauf am besten imitiert werden (Abb. 10e).
4. Definitive Versorgung
   Die Zahnfleischsituation ist stabil. Vom überweisenden Zahnarzt kann jetzt die definitive Versorgung auf zwei Implantaten in regio 12 sowie 21 vorgenommen werden.

Die Patientin konnte mit dem beschriebenen Vorgehen zu ihrer und unserer Zufriedenheit behandelt werden; auch wenn das Resultat nicht 100 Prozent perfekt ist. Der Anspruch an die eigenen zahnmedizinischen Fähigkeiten darf nie hoch genug sein, dennoch sollte dies in derartig anspruchsvollen Fällen vor der Patientin nicht zu sehr propagiert werden. Der Teufel steckt bekanntlich im Detail. Limitationen müssen gut kommuniziert werden. Die Fälle vor denen wir den meisten Respekt haben (sollten), sind die so genannten lateralen Desaster. Wir verstehen darunter, dass ein zentraler Schneidezahn sowie der benachbarte laterale Schneidezahn ersetzt werden müssen. Die Schwierigkeit ist nicht die zu schließende Lücke, sondern die meistens ideale, gegenüberliegende Seite. Hier stehen wir im Wettkampf mit der Natur. Um die perfekte Illusion von natürlichen Zähnen realisieren zu können, muss die Gegenseite präzise kopiert werden – die Zähne und der Gingivaverlauf. Kleinste Fehler und/oder Probleme werden sofort auffallen und können nicht beziehungsweise kaum prothetisch kaschiert werden.

Teamwork Media Fuchstal • © Copyright 2012 Teamwork Media Fuchstal • © Copyright 2012 Team

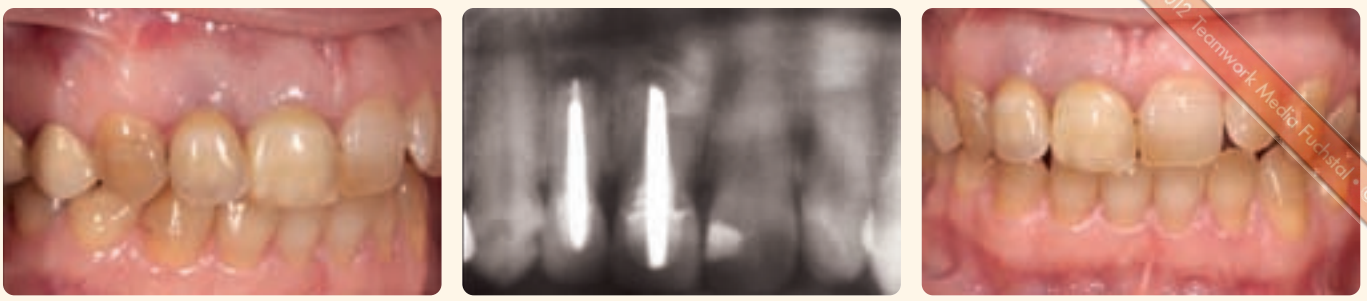

11a bis c Ausgangssituation: Die Zähne 12 und 11 sind aufgrund einer apikalen Entzündung nicht erhaltungswürdig

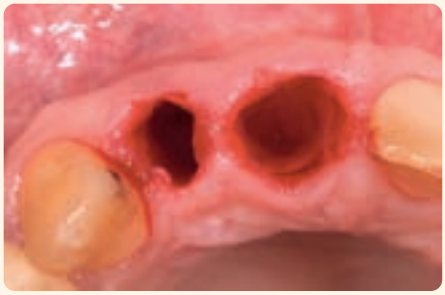

11d Nach schonender Extraktion von 11 und 12. Die bukkale Lamelle ist intakt

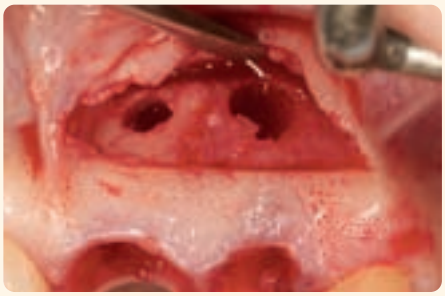

11e Das entzündete Gewebe wurde über einen apikalen Zugang entfernt. Das krestale Zahnfleisch bleibt unberührt

Abb. 11f Die palatinale Insertion eines Implantates in regio 11

Abb. 11g In regio 12 sollte die Alveole mit Knochenersatzmaterial verschlossen werden

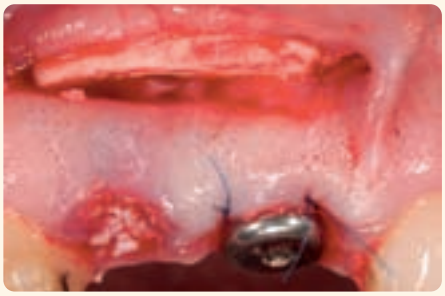

Abb. 11h Das fehlende Hartgewebe, auch im Bereich des Implantates, ist aufgefüllt. Das Ponticareal wird mit einer Membran abgedeckt

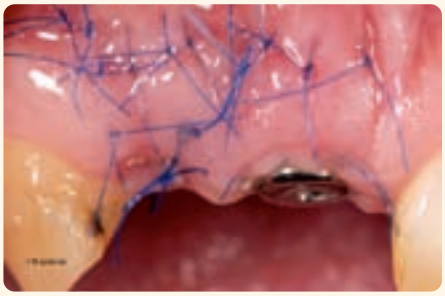

Abb. 11i Eine Woche post OP: Verschluss mit Gingivaformer und spannungsfreie Nahtlegung

Vierter Patientenfall

Die Patientin konsultierte uns neun Jahre nach einem Frontzahntrauma. Die Zähne 12 und 11 sind aufgrund einer apikalen Entzündung nicht mehr zu erhalten (Abb. 11a bis 11c).

Behandlungsablauf

1. Entscheidungsgrundlage für eine Sofortimplantation
   Die gute Weichgewebssituation, der leichte Gewebeüberschuss an Zähnen 12, 11 und 21, 22 sowie eine intakte bukkale Knochenlamelle kommen der Forderung nach dem optimalen Erhalt des Gewebes durch die Sofortimplantation entgegen. Es bleibt etwas Spielraum.
2. Planung der implantatprothetischen Versorgung
   Wir planten ein Implantat in regio 11 mit einem ponticartigen Anhänger in regio 12. Warum „nur" ein Implantat? Wie zuvor beschrieben, ist es mit diesem Vorgehen einfacher, eine natürliche Weichgewebssituation zu generieren, als mit zwei nebeneinander liegenden Implantaten.
3. Sofortimplantation
   Nach schonender Entfernung der Zähne 11 und 12 erfolgte die Insertion eines Implantates (Camlog K-Serie) in regio 11. Das entzündete Gewebe konnte durch einen apikalen Zugang restlos entfernt werden (Abb. 11d bis 11f). Die Schnittführung für den Zugang erfolgte in der noch keratinisierten Gingiva. Der Bereich der ponticartigen Auflage in regio 12 wurde mit einem Knochenersatzmaterial gefüllt und mit einer Kollagenmembran abgedeckt. Das fehlende Hartgewebe im Bereich des Implantates hingegen wurde mit einer Mischung aus Eigenknochen und Knochenersatzmaterial aufgebaut. Der Verschluss erfolgte über den Gingivaformer und Einzelkopfnähte. Das Periost der bukkalen Knochenlamelle wurde im krestalen Anteil belassen und ermöglichte eine optimale Regeneration. Das postoperative Bild war reizfrei und versprach eine gute Wundheilung (Abb. 11g bis 11j). Das Ersatzmaterial (Bio Oss) hat einzig das Ziel, ein Blutkoagel zu stabilisieren.

Teamwork Media Fuchstal • © Copyright 2012

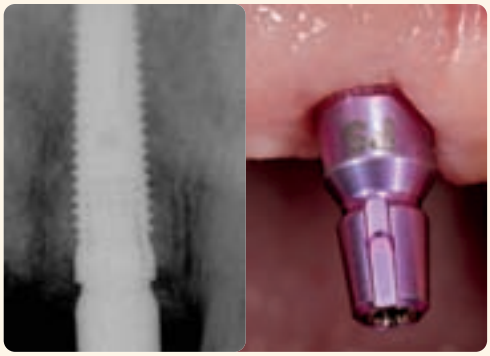

Abb. 11j Röntgenkontrollaufnahme nach der Implantation

Abb. 11k Modell für die Anfertigung der Prototypkrone mit einem ponticartigen Anhänger. Zu beachten ist die scharfkantige Radierung

Abb. 11l und m Nach viermonatiger Einheilzeit wurde die Situation mit einer „Prototypkrone" 11 und einen ponticartigen Anhänger 12 versorgt. Das Zahnfleisch zeigt sich aufgrund des Drucks von Krone und Anhänger noch anämisch (zahntechn. Ausführungen: Ztm. Uwe Gehringer)

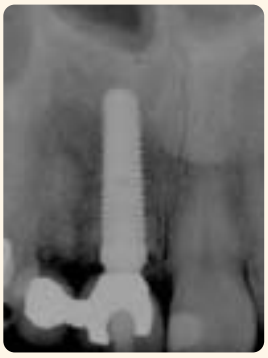

Abb. 11n Das Abschlussröntgenbild

Abb. 11o und p Die definitive Versorgung: Ein Spiegelbild der gegenüberliegenden Seite, generiert durch prothetische Ausformung des Sulkusbereiches

Abb. 11q Aufgrund der hohen Lachlinie wäre ein weniger gutes Resultat nicht zu tolerieren (zahntechn. Ausführungen: Ztm. Uwe Gehringer)

4. Konditionierung des Weichgewebes
   Nach einer viermonatigen Einheilzeit konnten wir die Situation mit einer „Prototypkrone" und einem ponticartigen Anhänger versorgen. Der Gestaltung des Emergenzprofils lag eine ideale Planung des Austrittsprofils auf Gingivaniveau zu Grunde (Abb. 11k). Der subgingivale Anteil des Pontics wurde konkav gestaltet und passte ohne Nacharbeit (Abb. 11l und 11m).
5. Einheilphase
   Zur Stabilisierung des Emergenzprofils musste eine Wartezeit von weiteren **vier Monaten** eingehalten werden. Die Patientin konnte in dieser Zeit die Restauration „testen". Gerade hinsichtlich der Funktion und der Ästhetik ist eine Probierphase sinnvoll. In unserem Fall war die Patientin vollends mit dem Ergebnis zufrieden. Aufgrund der problematisch hohen Lachlinie der Patientin wäre ein weniger gutes Resultat nicht zu tolerieren. Die definitive Versorgung wurde jetzt vom überweisenden Zahnarzt übernommen (Abb. 11n bis 11q).

Die nächste Herausforderung in dieser Serie von Patientenfällen sind die, bei denen mehrere Implantate im Frontzahnbereich indiziert sind. Wie im Baustein III beschrieben, versuchen wir in diesen Fällen ausschließlich mit ponticartigen Auflagen zwischen den Implantaten das Weichgewebe auszuformen. Außerdem sind wir bemüht, in kleinstmöglichen Einheiten zu arbeiten, also mit kleinen Brücken.

Teamwork Media Fuchsbrunn • © Copyright 2012 Teamwork Media Fuchsbrunn • © Copyright 2012 Team

Abb. 12a Ausgangssituation: Multiple Defekte an den vorhandenen Zähne und der Weich- sowie Hartgewebe

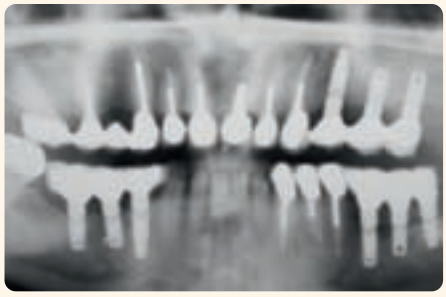

Abb. 12b Röntgenbild der Ausgangssituation: Die Patientin wurde im Seitenzahngebiet zu einem früheren Zeitpunkt mit Implantaten versorgt

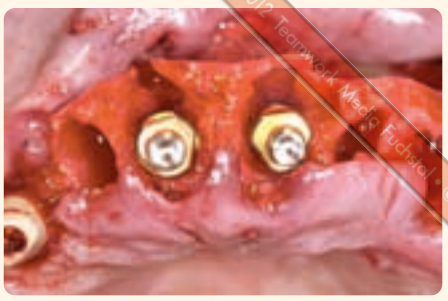

Abb. 12c Inserierte Implantate: Der fehlende Knochen sollte mit einem Gemisch aus autologem Knochen und Knochenersatzmaterial aufgefüllt werden

Abb. 12d Die Stabilisierung erfolgte über eine Kollagenmembran. Flaschenförmigen Gingivaformer wurden eingesetzt

Abb. 12e Spannungsfreier Wundeverschluss. Für die Ausformung der Gingiva dienten Provisorien

Abb. 12f Nach vier Monate zeigte sich eine periimplantär stabile Situation

Fünfter Patientenfall

Die in der Bilderserie 12 vorgestellte Patientin hat bereits seit zwanzig Jahren Erfahrung mit Implantaten (Abb. 12a und 12b). Das Behandlerteam versuchte während dieser Zeit, die natürlichen Frontzähne zu erhalten. Ein Grund dafür war sicherlich, die sich daraus ergebenden ästhetischen Probleme zu vermeiden. Auch wir sind der Meinung, dass die natürlichen Zähne so lange wie möglich erhalten werden müssen und Implantate immer die Gefahr von ästhetischen Probleme bergen. Das soll jedoch nicht bedeuten, dass uns diese Probleme unlösbar erscheinen. Um *Ernest Hemingway* zu bemühen: „Niemand weiß, was in ihm drinsteckt, solange er nicht versucht, es herauszuholen."

Nach mehreren Beratungssitzungen haben wir uns endgültig entschlossen, die Frontzähne durch Implantate zu ersetzen. Multiple Probleme (insuffiziente Wurzelfüllungen, Karies et cetera) machten den Zahnerhalt in diesem Fall zu einem aussichtslosen Unterfangen. Die Implantate in regio 11, 21 und 23 sollten nach dem Konzept der Sofortimplantation inseriert werden. Unsere prothetische Planung sah eine Brücken in regio 13 bis 11 und eine in regio 21 bis 23 vor. In regio 13 wurde zirka drei Jahre zuvor ein Implantat von einem anderen Behandler inseriert.

Behandlungsablauf

1. Planung, Bohrschablone, Provisorium
   Abformung der Kiefer zur prothetischen Planung und Herstellung einer Bohrschablone sowie eines Klammerprovisoriums.
2. Schonende Extraktion der Zähne 12, 11, 21 und 23.
   Die Schnittführung belief sich auf eine Kamm- und eine Sulkusinzision ohne vertikale Entlastung. Nach der Inspektion des verbleibenden Knochens erfolgte die Sofortimplantation in regio 11, 21, 23. Die Implantate müssen hierbei in Höhe der knöchernden Strukturen (bony envelop) zu liegen kommen. Der fehlende Knochen wurde mit einem Gemisch aus autologem (retromolar entnommen) und Knochenersatzmaterial (BioOss) aufgebaut und über eine Kollagenmembran stabilisiert. Der Verschluss erfolgte mit flaschenförmigen Gingivaformer und spannungsfreien Nähten (Abb. 12c bis 12e) .
3. Abformung – Vier Monate später
   Der Zustand der periimplantären Weichgewebe ist zu diesem Zeitpunkt stabil und reizfrei (Abb. 12f). Problemlos konnte die Abformung genommen werden und die schmalen flaschenartigen Gingivaformer (bottleneck) durch breitere, so genannte wide-body, Gingivaformer ausgetauscht werden (Abb. 12g und 12h).
4. Die Prototypbrücken
   Das Emergenzprofil/Durchtrittsprofil sollte nach idealen Gesichtspunkten gestaltet werden. Die Grundlage waren wohlüberlegte Prototypbrücken,

Teamwork Media Fuchstal • © Copyright 2012 Teamwork Media Fuchstal • © Copyright 2012 Team

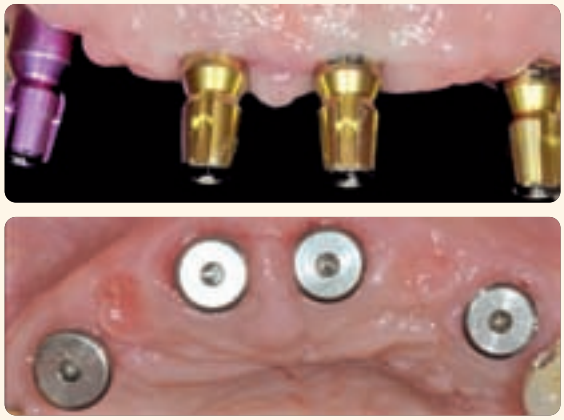

Abb. 12g und h Es wurde abgeformt und die schmalen Gingivaformer gegen etwas breitere ausgetauscht

Abb. 12i Die „Prototypbrücken" – die subgingivalen Anteile sind konkav und konisch zulaufend gestaltet

Abb. 12j Mit den eingesetzten Brücken wurde eine weitere, individualisierte Abformung genommen

Abb. 12k Bei der Gerüsteinprobe imponierte ein harmonischer Gingivaverlauf. Wir konnten uns entspannt zurücklehnen ...

Abb. 12l und m ... und uns vollends auf eine hochwertige prothetische Arbeit von Ztm. H.-J. Lotz verlassen

bei denen der subgingivale Anteil konkav und konisch zulaufend modelliert wurde. Um nicht zu viel Druck auf das Weichgewebe auszuüben, musste beim Einsetzen der Brücken im labialen Bereich etwas Material abgetragen werden. Mit den eingesetzten Prototypbrücken wurde eine zweite, individualisierte Abformung genommen (Abb. 12i und 12j)

5. Weichgewebskonditionierung

Nach einer Tragezeit von mehreren Monaten stabilisierte sich das periimplantäre Gewebe. Behutsam erfolgte schrittweise das Weichgewebsmanagement

6. Herstellung und Anprobe der definitiven Brücken

Auch in diesen Fall entschieden wir uns für vertikal verschraubte, CAD/CAM-gefertigte Zirkonoxid-Gerüste. Die Erfahrung zeigt, dass so die Struktur der Gingiva ideal und sauber ausgeformt werden kann (Abb. 12k).

7. Einsetzen der fertigen Brücken

Das finale Ergebnis zeigte ein absolut befriedigendes Resultat. Die Gingiva verläuft harmonisch und natürlich. Es ist kaum zu erkennen, dass beziehungsweise wo im Frontzahnbereich Implantate inseriert wurden. Kritisch bleibt eine kleine Narbe im Bereich der zentralen Papille – Grund ist die Wahl der Inzision. Bezüglich der „weißen Ästhetik" konnten wir uns Dank der erstklassigen Arbeit und des biologischen Know hows unseres Zahntechnikers *Ztm. H.-J. Lotz* entspannt zurücklehnen und uns wie immer auf ein schönes, ästhetisches Ergebnis verlassen (Abb. 12l bis 12q).

Teamwork Media Fuchstal • © Copyright 2012 Teamwork Media Fuchstal • © Copyright 2012 Team

Abb. 12n Das Weichgewebe während der Einheilphase

Abb. 12o Zum Zeitpunkt des Einsetzens zeigt sich das Weichgewebe stabil und sauber ausgeformt

Abb. 12p und q Mit chirurgischen Fertigkeiten und zahntechnischem Geschick ist es gelungen, diesen anspruchsvollen Fall zu therapieren. Diese Bilder wurden direkt nach dem Einsetzen gemacht. In den folgenden Wochen werden sich die Papillen noch weiter ausbilden und sich das Weichgewebe optimal an die Restauration anlegen

Abb. 12r Röntgenbild zum Zeitpunkt des Einsetzens der durchmesserreduzierten prothetischen Versorgung

Abb. 12s Derartige Ergebnisse bedürfen ein durchdachtes Prozedere – zum Beispiel nach dem von uns beschriebenen Konzept der „VI Bausteine für eine erfolgreiche Implantatbehandlung"

Fazit

In unserem Konzept steht der Patient im Mittelpunkt. Eine erfolgreiche Behandlungsstrategie kann nicht an ihm vorbei geplant werden; er gehört bereits bei der Planung mit in das Team einbezogen. Denn letztendlich muss er die Widrigkeiten einer umfangreichen Behandlung überstehen und finanzieren (Abb. 12r und 12s).

Bei all den an- und ausgeführten Punkten bleibt nicht zu vergessen, dass jeder Fall anders und in sich komplex ist. Die Implantation und ihre prothetische Versorgung wird immer spannend bleiben. Es wird nie schwarz oder weiß geben – wir bewegen uns in einer Grauzone. Wir müssen uns immer wieder bewusst sein, dass Abweichungen von der eigentlichen Behandlungsplanung vorkommen können. Entscheidungen müssen oft spontan, unter Umständen auch während der Behandlung getroffen und ausgeführt werden. Der Erfolg einer Arbeit hängt in einem großen Maße von der Erfahrung, dem Fingerspitzengefühl und dem Können des Behandlers ab. Darauf sollte man sich vor jeder Behandlung verlassen können. Abschließend bleibt zu sagen, dass es bestimmt kein Nachteil ist, die Fälle vorsichtig und zurückhaltend zu lösen; immer in Achtsamkeit und mit etwas Demut vor der Biologie – im Sinne unserer Patienten.

Teamwork Media Fuchstal • © Copyright 2012 Teamwork Media Fuchstal • © Copyright 2012 Team

Danksagung
Neben der Erfahrung ist auch die Vorstellungskraft beziehungsweise das Wissen um das Ziel eine Voraussetzung für Erfolg. Eine wichtige Quelle dafür ist das Gedächtnis. Wir schöpften aus dem, was wir erfahren und erleben. In diesem Sinne möchte ich eine Danksagung an die Menschen richten, bei denen ich lernen durfte. Ein Teil meines Erfolges habe ich den Kollegen aus der Freiburger Zeit zu verdanken und hier vor allem *Prof. Dr. Jörg Rudolf Strub*. Ebenso möchte ich mich bei *Joachim Kern* (früher Zahnwerkstatt, Bötzingen; heute Labor in Los Angeles/Beverly Hills, North Camden Drive) bedanken. Viele seiner Überlegungen und Ideen stecken in den oben genannten Ausführungen.

Korrespondenzadresse
Implantat Competence Centrum München
Dr. Claudio Cacaci
Dr. Peter Randelzhofer
Weinstraße 4
80333 München
II. Stock
Fon +49 89 242399-111
www.icc-m.de
service@icc-m.de

Literatur beim Verfasser
oder im Internet unter
www.teamwork-media.de
in der linken Navigationsleiste
unter „Journale Online“.

Über den Autor

Dr. Peter Randelzhofer absolvierte sein Studium der Zahnmedizin an der Ludwig-Maximilians-Universität in München. Im Jahr 1996 promovierte er mit dem Thema „Bildgebende Verfahren in der Implantologie unter besonderer Berücksichtigung der Real-Time Computer-Tomographie“. In den Jahren 1997 bis 2001 folgte die universitäre Ausbildung in Prothetik und Implantologie als wissenschaftlicher Mitarbeiter der Albert-Ludwigs-Universität in Freiburg. 2001 nahm er die Stelle als Oberarzt an der Academic Center Oral Implantology Amstelveen in den Niederlanden unter der Leitung von Dr. de Lange an. Es folgten die Zertifizierung Implantologe, NVOI (Niederländische Vereinigung Orale Implantologie) und 2005 die Niederlassung im Zentrum für Implantologie und Parodontologie in Amstelveen in der Gemeinschafts-Überweiserpraxis mit Dr. de Lange und Dr. Sipos. 2009 gründete er mit Dr. Claudio Cacaci das Kompetenzzentrum für Implantologie und Parodontologie in München. Dr. Peter Randelzhofer ist Autor mehrerer Publikationen im In- und Ausland sowie als Referent tätig. Dr. Randelzhofer ist Ressortleiter für den Bereich Implantologie im Journal teamwork.

Ästhetisch hervorragende Ergebnisse sind ohne die aufeinander abgestimmte Zusammenarbeit unmöglich. Zum Team gehören die erstklassigen und ehrenwerten Kollegen Dr. Claudio Cacaci und Ztm. Hans-Joachim Lotz.

Produktliste

Knochenersatzmaterial	BioOss	Geistlich Biomaterials
Membran	BioGide	Geistlich Biomaterials
Chirurgisches Instrumentarium		Zepf Dental
Implantatsysteme	Camlog	Camlog
	Bone level	Straumann
Provisorisches Abutment	PEEK	Camlog
Software	DentalDesigner	3Shape
Zirkonoxidgerüst		Rübeling+Klar
Verblendkeramik	IPS e.max Ceram	Ivoclar Vivadent
Presskeramik	IPS e.max Press	Ivoclar Vivadent
Kunststoff für Provisorien	Sinfony	3M Espe
Silikon	Adisil glasklar	Siladent